

Patrón electrocardiográfico de «de Winter» como equivalente a síndrome coronario agudo con elevación del ST

“De Winter” electrocardiographic pattern as equivalent to ST-segment elevation myocardial infarction

Dr. Daniel Meseguer González[✉], Dr. Jorge Melero Polo, Dra. Sara Río Sánchez y Dr. Pablo Revilla Martí

Servicio de Cardiología, Hospital Clínico Universitario Lozano Blesa. Zaragoza, España.

Full English text of this article is also available

Palabras Clave: Electrocardiograma, Síndrome coronario agudo, Infarto de miocardio, Patrón de «de Winter»
Key words: *Electrocardiography, Acute coronary syndrome, Myocardial infarction, de Winter ECG pattern*

Hombre de 51 años de edad, sin alergias conocidas ni antecedentes de interés, que acude a su Centro de Salud por cuadro de dolor torácico opresivo, no irradiado y con cortejo vegetativo, de 30 minutos de duración, que inició mientras caminaba y persistió en reposo. Se realizó un electrocardiograma (**Figura 1**) y, ante dichos hallazgos, se derivó a este hospital para cateterismo cardíaco emergente. La coronariografía mostró una oclusión trombótica aguda a nivel de la arteria descendente anterior proximal (**Figura 2A**, flecha) que se trató con trombectomía e implante de un *stent* farmacológico (**Figura 2B**). El paciente presentó una evolución tórpida, desarrolló disfunción sistólica y aneurisma apical con trombo en su interior, por lo que requirió –al egreso hospitalario– doble antiagregación plaquetaria y anticoagulación. El electrocardiograma es la herramienta diagnóstica fundamental para decidir la conducta a seguir ante un síndrome coronario agudo en Urgencias, al permitir discriminar a los pacientes

que más se benefician de revascularización urgente. Las guías recientes recomiendan la coronariografía emergente (menos de 2 horas) en los pacientes con dolor torácico anginoso, y elevación persistente y significativa del segmento ST en 2 o más derivaciones contiguas. El patrón electrocardiográfico de «de Winter», descrito en 2008 por Robbert J. de Winter y colaboradores (N Engl J Med. 2008;359:2071-3), se presenta en el 2% de los infartos agudos de miocardio de localización anterior. Se caracteriza porque, pese a no tener un ascenso del segmento ST, se asocia a una oclusión aguda de la arteria descendente anterior proximal. Este patrón consiste en un descenso del punto J mayor de un milímetro, seguido de un segmento ST ascendente que se continúa con ondas T altas y simétricas en derivaciones anteriores. Aunque este patrón de ondas T se considera un signo de isquemia hiperaguda que antecede a la elevación del segmento ST, las ondas T del patrón de «de Winter» permanecen durante la evolución del dolor. Es muy importante conocer e identificar este patrón electrocardiográfico dadas sus implicaciones pronósticas al asociarse a una lesión que implica un gran porcentaje de territorio miocárdico en riesgo, lo que obliga a considerarlo como si fuera un infarto agudo con elevación del segmento ST, por lo que debe realizarse una coronariografía urgente.

✉ D Meseguer González
Servicio de Cardiología
Hospital Clínico Universitario “Lozano Blesa”.
Avda. San Juan Bosco, 15, 50009. Zaragoza, España.
Correo electrónico: dmesequer92@gmail.com

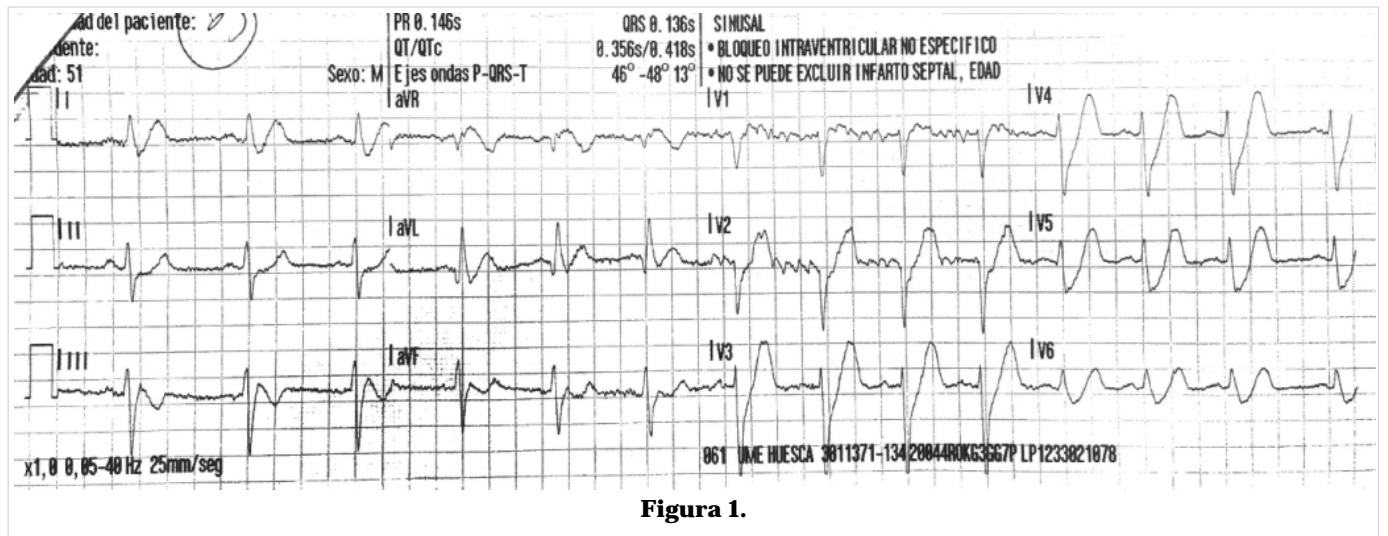


Figura 1.

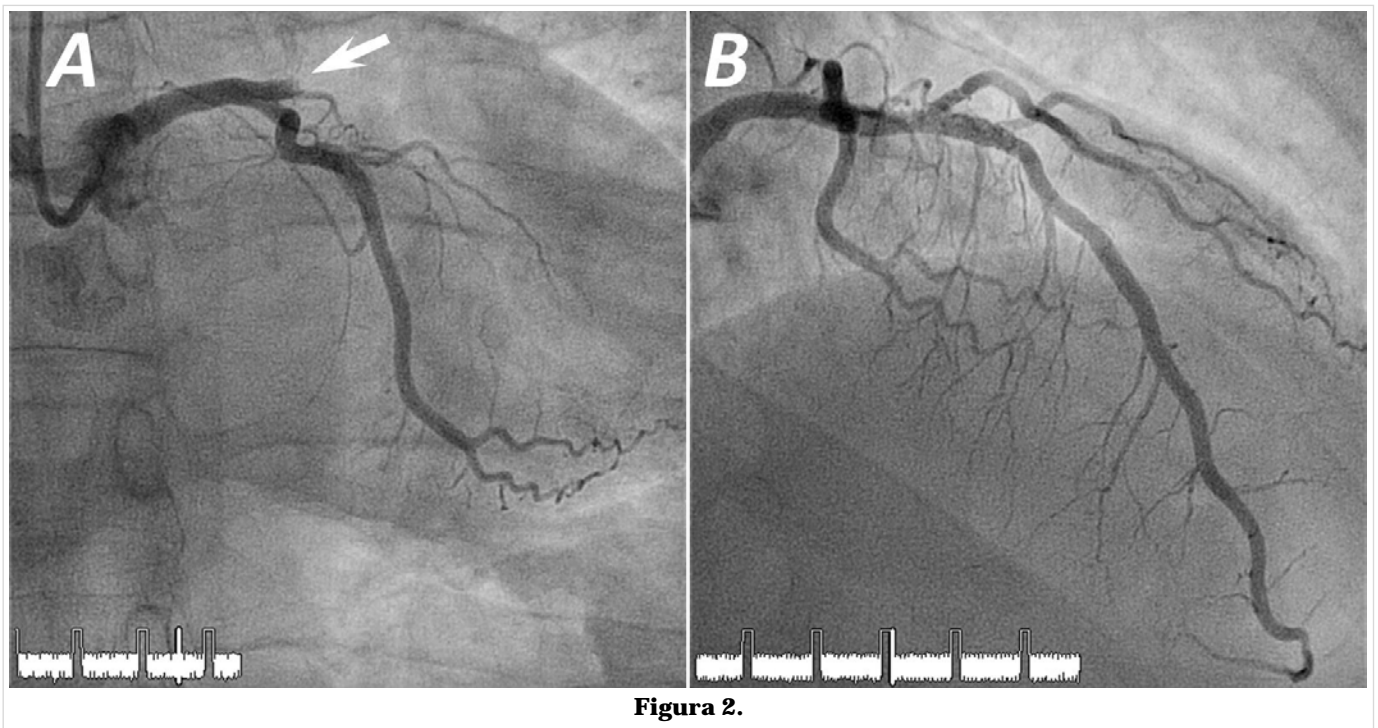


Figura 2.