

Metástasis cardíaca en paciente con cáncer de colon: Informe de un caso

Dr. Mario E. Nápoles Lizano¹ , Dr. Raimundo Carmona Puerta²  , Dr. Ariel García Alemán³  y Dra. Elizabeth Lorenzo Martínez⁴ 

¹Departamento de Tomografía Cardíaca, Hospital Universitario Cardiocentro Ernesto Guevara. Santa Clara, Villa Clara, Cuba.

²Servicio de Electrofisiología Cardíaca Clínica y Arritmología, Hospital Universitario Cardiocentro Ernesto Guevara. Santa Clara, Villa Clara, Cuba.

³Universidad de Ciencias Médicas de Villa Clara. Santa Clara, Villa Clara, Cuba.

⁴Departamento de Fisiología, Universidad de Ciencias Médicas de Villa Clara. Santa Clara, Villa Clara, Cuba.

Full English text of this article is also available

INFORMACIÓN DEL ARTÍCULO

Recibido: 6 de marzo de 2020

Aceptado: 16 de abril de 2020

Conflicto de intereses

Los autores declaran que no existen conflictos de intereses.

Imágenes

Las imágenes de exámenes complementarios se muestran con el consentimiento del paciente.

Abreviaturas

TC: tumor cardíaco

RESUMEN

Las masas cardíacas constituyen un reto diagnóstico y terapéutico. Muchas veces se descubren casualmente y la evaluación confirma, finalmente, la presencia de un tumor cardíaco. Estos son neoplasias originadas en cualquier capa del corazón y se dividen en primarios y secundarios. Los primarios tienen una incidencia en autopsias de 0,001 - 0,03%, que contrasta con la frecuencia 20-40 veces mayor de los secundarios. Se presenta un paciente de 28 años de edad diagnosticado 1 año antes de adenocarcinoma de colon transversal infiltrante, en quien hace 3 meses se constató metástasis a cadena ganglionar intraabdominal y se realizó tratamiento quirúrgico más quimioterapia. Posteriormente comenzó con taquicardia y acudió a su centro de salud donde se le realizó un ecocardiograma transtorácico que constató una imagen de aspecto tumoral en ventrículo derecho. Por tomografía se demostró una masa tumoral compleja inoperable y el paciente falleció en su hogar, bajo cuidados paliativos, un mes y medio después del egreso.


Palabras clave: Tumores cardíacos, Metástasis de la neoplasia, Neoplasias del colon, Tomografía computarizada multidetector

Cardiac metastasis in colon cancer: A case report

ABSTRACT

Cardiac masses are a diagnostic and therapeutic challenge. They are often found incidentally and assessment eventually confirms the presence of a heart tumor. They are neoplasms that originate in any layer of the heart and are divided into primary and secondary. The primary ones have a 0.001 - 0.03% incidence in autopsies, contrasting with the 20-40 times higher frequency of the secondary ones. We present the case of a 28-year-old patient diagnosed one year before with infiltrating transverse colon adenocarcinoma in whom intra-abdominal lymph node chain metastases were confirmed three months ago, receiving surgical treatment and chemotherapy. Later, he began with tachycardia and presented to his health care center where a transthoracic echocardiogram was performed, which showed a tumor-like image in the right ventricle. The CT-scan showed an unresectable complex tumor mass and the patient died at home, under palliative care, a month or so after discharge.

Keywords: Heart neoplasms, Neoplasm metastasis, Colon cancer, Multidetector computed tomography

 R Carmona Puerta
Cardiocentro Ernesto Che Guevara.
Calle Cuba 610, e/ Barcelona y Capitán Velasco
Santa Clara 50200. Villa Clara, Cuba.
Correo electrónico:
raimundocp@infomed.sld.cu

INTRODUCCIÓN

Las masas cardíacas suelen constituir un importante reto diagnóstico y terapéutico. En muchos casos, la masa se descubre casualmente y la evaluación subsiguiente confirma finalmente la presencia de un tumor cardíaco (TC), que son neoplasias raramente originadas en cualquiera de las capas del corazón¹; otros tipos de masas cardíacas, como los trombos o las vegetaciones son mucho más frecuentes^{2,3}.

Dentro de los antecedentes históricos se cuenta con la emblemática afirmación pronunciada —según Estévez *et al*— por Senac, eminente patólogo, quien supuso que “...el corazón es un órgano demasiado noble para ser atacado por un tumor primario...”. Posterior a esto, una de las referencias más antiguas de un TC que recoge la literatura data de la primera mitad del siglo XVI cuando Boneti informara el hallazgo en estudios cadavéricos de la primera masa tumoral intracardíaca. Lymburner, en 1934, publica la primera serie importante sobre TC, donde recopiló un total de 226 casos relacionados en su totalidad con resultados necrópsicos⁵.

Los TC se dividen en primarios y secundarios. Los primarios son muy poco frecuentes, con una incidencia en las autopsias comprendida entre el

0,001 y el 0,03%^{1,4}. Entre ellos se encuentran las neoplasias benignas o malignas que pueden desarrollarse a partir de cualquier tejido cardíaco. Los TC secundarios o metastásicos son 20-40 veces más frecuentes que los primarios y su incidencia en las autopsias se sitúa entre 1,7 y 14%². Siempre que se encuentra o se sospecha de masas intracardíacas se tiende a pensar en tumores primarios del corazón, a pesar de que éstos son mucho menos frecuentes que los tumores metastásicos malignos⁶.

El término de metástasis cardíacas, define la extensión de un tumor próximo o distante a cualquiera de las estructuras que componen el corazón⁷. El sitio más común donde se alojan es el pericardio (59% de los casos) mientras que el miocardio y endocardio están involucrados en tan solo un 29% y 12%, respectivamente, y sólo en algunos casos las metástasis infiltran más de un sitio del corazón⁶.

Se presenta un raro caso de metástasis cardíaca a punto de partida de un cáncer de colon.

CASO CLÍNICO

Hombre de 28 años de edad, con antecedentes de salud hasta aproximadamente 1 año antes del ingre-

Tabla. Exámenes complementarios realizados.

Complementario	Resultado
Hemoglobina	120 g/L
Electrocardiograma	Ritmo sinusal con frecuencia cardíaca de 102 latidos/minuto y eje frontal indeterminado. Bloqueo incompleto de rama derecha. T negativas en D _{II} , D _{III} , aVF y V ₁ -V ₅ (Figura 1).
Ecocardiograma	Masa compleja en relación con el ventrículo derecho.
US abdominal	Hígado que rebasa 2 cm el reborde costal. Segmento próximo a la suprahepática derecha con imagen ecogénica de 11,5 mm de diámetro. Se observan múltiples imágenes de adenopatías peripancreáticas de 32 mm de diámetro, periaórticas múltiples de hasta 53 mm y en las cadenas ilíacas izquierdas de hasta 21 mm. <ul style="list-style-type: none"> Engrosamientos nodulares de pleura mediastínica posterior izquierda baja de hasta 23 × 11 mm y pilar diafragmático izquierdo de 11 mm. Adenopatías mediastínicas y perivasculares de 6 y 5 mm.
Tomografía contrastada de tórax y abdomen	<ul style="list-style-type: none"> Imagen insólita de tumor cardíaco en ventrículo derecho de densidad variable con infiltración bilateral a las ramas arteriales pulmonares a predominio derecho, con defecto de repleción parcial que incluye ramas distales (Figura 2). Glándula suprarrenal derecha impresiona de aspecto T sin lograr definir. Imagen lítica de bordes escleróticos de 5 mm en pared posterior de L5 y S1.
Histología del tumor de colon	<ul style="list-style-type: none"> Tamaño tumoral: 9 × 3,5 cm. Adenocarcinoma poco diferenciado, mucoproducción, que infiltra la serosa. Adenopatías 29, 27 de ellas metastásicas con infiltración capsular. Infiltración peri e intravasculares.

so, cuando le fue diagnosticado un adenocarcinoma de colon transverso infiltrante a serosa, mucoproducción, poco diferenciado por medios histológicos. Posteriormente se constató metástasis a la cadena ganglionar intrabdominal, para lo cual se empleó tratamiento quirúrgico más quimioterapia; y, semanas más tarde, se instauró un cuadro de malestar general, decaimiento, dolor lumbar de intensidad variable y taquicardia, por lo cual acudió a su centro de salud donde se le realizó un ecocardiograma transtorácico y se constató una imagen de aspecto tumoral de $4 \times 2 \times 5$ cm en ventrículo derecho, que ocupaba más del 70% de este, por lo que se decidió remitir a este hospital con el objetivo de valorar la posibilidad de tratamiento quirúrgico.

Al examen físico se constataron piel y mucosas hipocoloreadas, ruidos cardíacos taquicárdicos a 110 latidos por minuto y hepatomegalia que rebasaba 2 cm el reborde costal.

Los resultados de los exámenes complementarios se muestran en la **tabla**.

Diagnóstico y tratamiento

Se concluyó el caso como un adenocarcinoma de colon infiltrante, con metástasis a ganglios regionales y posiblemente a hígado, más la presencia de una masa intracardíaca en ventrículo derecho en relación con posible metástasis.

Debido a la depauperada situación del paciente se decidió aplicar tratamiento paliativo en el hogar. Con la evidencia disponible, y al tener en cuenta la relación riesgo/beneficio, se definió que resultaba imposible llevar a cabo el tratamiento quirúrgico cardiovascular debido al estado avanzado de la en-

fermedad y al riesgo elevado de fallecimiento en el acto operatorio.

COMENTARIO

El corazón es un sitio inusual de metástasis de cualquier malignidad, aunque las razones de su rareza no han sido bien establecidas, pero aun así representan un único patrón. Al contrario de lo observado en las series más antiguas, la incidencia de metástasis cardíacas en pacientes con cáncer aumentó significativamente a partir de 1970, fundamentalmente debido al perfeccionamiento de las técnicas de diagnóstico por imagen^{1,2,8}. Estas metástasis ocurren por extensión directa o a través de las vías sanguínea o linfática, o por difusión intracavitaria a través de la vena cava inferior. Las más frecuentes son las pericárdicas (69%), seguidas de las epicárdicas (34%), miocárdicas (32%) y endocárdicas (5%)⁹.

Ekmektzoglou *et al*¹⁰, sugirieron que en los hombres la causa más común de la aparición de metástasis cardíacas es el cáncer de pulmón, seguido por el de esófago y los linfomas, mientras que en las mujeres el de pulmón es también la causa principal, seguido por los linfomas y el cáncer de mama. En otro estudio, se determinó que el porcentaje de las metástasis cardíacas más comunes fue más elevado cuando el tumor primario era proveniente de la pleura (27,8%), del epitelio pulmonar (21%), carcinoma de células escamosas del pulmón (18,2%) y cáncer de mama (15,5%)^{8,9}. Las incidencias informadas de estas metástasis provenientes de cánceres gastrointestinal son bajas: gástrico (8%), páncreas (6,4%) e hígado y colon (1,2%). Además, son más frecuentes en el lado derecho del corazón, y es el ventrículo el sitio más común, por ser la estructura principal donde termina el drenaje venoso y linfático cardíaco⁸.

El cáncer de colon constituye la tercera causa más común de cáncer a nivel mundial. Sus metástasis ocurren frecuentemente por vía hematológica y linfática hacia el hígado, pulmones y ganglios linfáticos regionales. Las metástasis cardíacas provenientes de cáncer de colon son usualmente descubiertas durante autopsias, pues el diagnóstico *pre mortem* es muy raro. En la literatura anglosajona, solo hay 14 casos publicados, 7 de ellos son en ventrículo derecho, 3 provienen específicamente de adenocarcinoma de colon^{8,11}. Recientemente fue descrito en

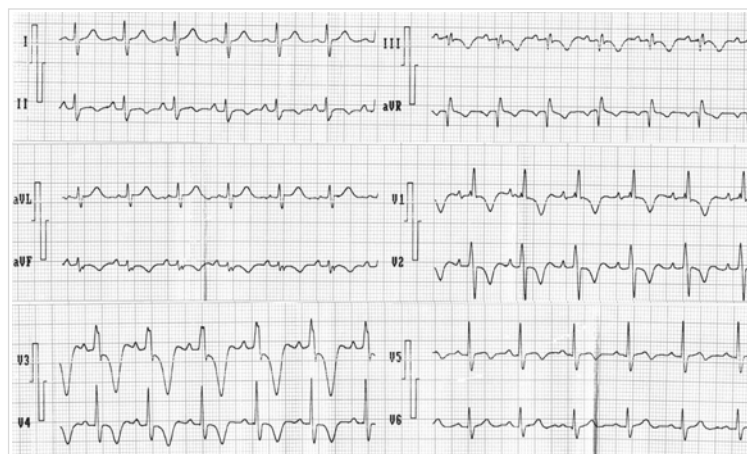


Figura 1. Electrocardiograma de 12 derivaciones registrado durante el ingreso hospitalario.

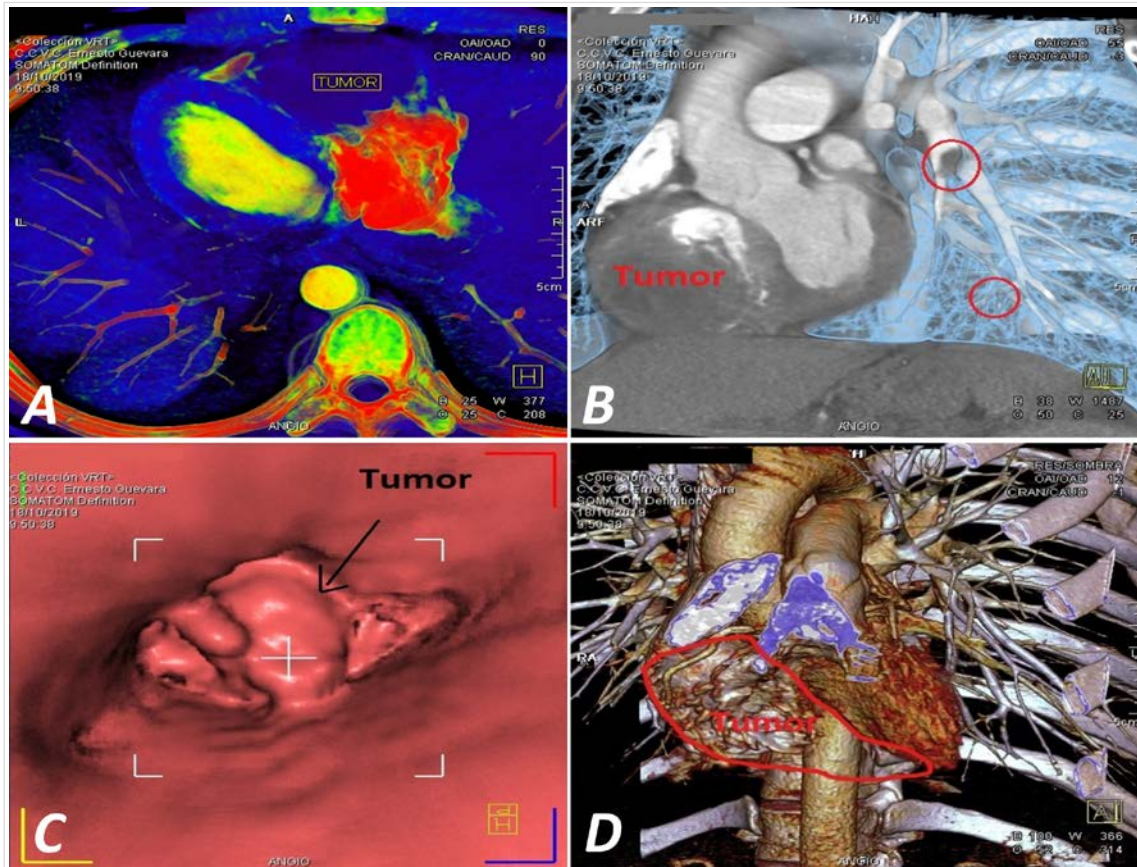


Figura 2. A. Reconstrucción volumétrica oblicua del tórax (perusión) que muestra una masa tumoral intracardiaca que ocupa el ventrículo derecho. B. Reconstrucción volumétrica multiplanar con diferenciación de vías aéreas donde se observa imagen tumoral en ventrículo derecho y arterias pulmonares. C. Imagen en 3D, navegador intravascular, que muestra la obstrucción de una arteria pulmonar. D. Reconstrucción volumétrica en 3D del corazón y los grandes vasos con sustracción de la pared ventricular derecha por la ausencia de contraste en cavidad.

Cuba un caso de un paciente con metástasis cardíaca proveniente de adenocarcinoma de colon¹². Usualmente ocurren como parte de metástasis multiorgánicas en el cáncer terminal, aunque puede presentarse en casos muy raros como una sola localización metastásica en el corazón. Por otro lado, las lesiones intracavitarias pueden ser multifocales, aunque han sido descritas masas grandes solitarias¹³.

La incidencia de las metástasis cardíacas en pacientes con procesos malignos puede ser subestimada porque en la mayoría de los casos son asintomáticas¹⁴. Entre los hallazgos clínicos más frecuentes se encuentran: disnea, palpitaciones, síncope, dolor torácico, edema periférico y otras manifestaciones de insuficiencia cardíaca, soplos, arritmias, bloqueos cardíacos, infarto agudo de miocardio, rotura cardíaca, embolias sistémicas y síndrome de la vena cava superior^{9,13,15}.

El tratamiento de los tumores cardíacos metastá-

sicos suele ser de naturaleza paliativa, ya que el pronóstico es malo y el 50% de los pacientes fallece en menos de 1 año¹⁵.

BIBLIOGRAFÍA

1. Burke A, Jeudy J Jr, Virmani R. Cardiac tumours: an update: Cardiac tumours. *Heart*. 2008;94(1): 117-23. [DOI]
2. McManus B. Primary tumors of the heart. En: Bonow RO, Mann DL, Zipes DP, Libby P, Braunwald E, eds. *Braunwald's Heart Disease*. 9ª ed. Philadelphia: Elsevier Saunders; 2011. p. 1638-50.
3. Al-Mamgani A, Baartman L, Baaijens M, de Pree I, Incrocci L, Levendag PC. Cardiac metastases. *Int J Clin Oncol*. 2008;13(4):369-72. [DOI]
4. Estevéz N, Milán E, Paredes AM, Mojena G, Nodal P, González N, *et al*. Leiomioma pleomórfico

- invasivo como causa de tumoración intracardiaca. *Rev Cuban Cardiol* [Internet]. 2014 [citado 25 Feb 2020];20(2):107-11. Disponible en: <http://revcardiologia.sld.cu/index.php/revcardiologia/article/view/531/634>
5. Crafoord CL. Discussion on mitral stenosis and insufficiency. En: Lam CR, ed. *Proceedings of the International Symposium on Cardiovascular Surgery*, Henry Ford Hospital. Detroit, Michigan, March 1955. Philadelphia: WB Saunders; 1955. p. 202-211.
 6. Mora L, Solís A, Garita E, Salazar C, González G, Cai D. Masa metastásica intracardiaca en ventrículo derecho en un paciente con antecedente de hepatocarcinoma. *Rev Costarric Cardiol*. 2006; 8(2):35-8.
 7. Arredondo AE, Ávila D, Fernández L. Metástasis cardíaca masiva: un caso infrecuente. *AMC* [Internet]. 2012 [citado 25 Feb 2020];16(6):1738-41. Disponible en: <http://www.revistaamc.sld.cu/index.php/amc/article/view/521/386>
 8. Mikami S, Tsuchiya J, Horikoshi K, Makizumi R, Shimamura T, Hanai S, *et al*. Cardiac metastasis from ascending colon cancer: A case report and review of the literature. *J St Marianna Univ*. 2015; 6(2):285-91. [DOI]
 9. Bussani R, De-Giorgio F, Abbate A, Silvestri F. Cardiac metastases. *J Clin Pathol*. 2007;60(1):27-34. [DOI]
 10. Ekmektzoglou KA, Samelis GF, Xanthos T. Heart and tumors: location, metastasis, clinical manifestations, diagnostic approaches and therapeutic considerations. *J Cardiovasc Med (Hagerstown)*. 2008;9(8):769-77. [DOI]
 11. Pizzicannella J, Ricci V, Gorla R, Spinapolice E, Esposito A. Isolated cardiac metastasis from colorectal cancer in a 35-year-old man. *Case Rep Med* [Internet]. 2012 [citado 28 Feb 2020];2012:751761. Disponible en: <https://doi.org/10.1155/2012/751761>
 12. Martínez Peró RM, Novas Camejo L, Cisneros Sánchez LG, de Castro Palomino R, Olivera Martínez A, Delgado Soca R. Tumor de corazón metastásico, correlación clínico patológica. Presentación de un caso. *Rev Cuban Cardiol* [Internet]. 2018 [citado 3 Mar 2020];24(4). Disponible en: <http://www.revcardiologia.sld.cu/index.php/revcardiologia/article/view/772/pdf>
 13. Elbatarny M, Butany J, Cusimano RJ. Late isolated metastasis of colon adenocarcinoma to the right ventricle. *Hum Pathol* [Internet]. 2019 [citado 3 Mar 2020];16:100287. Disponible en: <https://doi.org/10.1016/j.ehpc.2019.01.006>
 14. Choi PW, Kim CN, Chang SH, Chang WI, Kim CY, Choi HM. Cardiac metastasis from colorectal cancer: a case report. *World J Gastroenterol*. 2009; 15(21):2675-8. [DOI]
 15. Yusuf SW, Bathina JD, Qureshi S, Kaynak HE, Banchs J, Trent JC, *et al*. Cardiac tumors in a tertiary care cancer hospital: clinical features, echocardiographic findings, treatment and outcomes. *Heart Int* [Internet]. 2012 [citado 3 Mar 2020]; 7(1):e4. Disponible en: <https://doi.org/10.4081/hi.2012.e4>