

Tratamiento farmacoinvasivo en el tromboembolismo pulmonar de alto riesgo: informe de caso

Pharmacoinvasive Treatment of High-Risk Pulmonary Thromboembolism: A Case Report

Dr. Sergio Estrada Gómez¹, Dr. C. Geovedy Martínez García¹✉, Dr. Huber García Herrera², Dra. María de Lourdes Luna Díaz¹

¹Cardiocentro Cor, Uruapan, Michoacán, México.

²Servicio de Medicina Interna, Hospital San Francisco, Uruapan, Michoacán, México.

INFORMACIÓN DEL ARTÍCULO

Recibido: 02/02/2026

Aceptado: 09/04/2026

Conflictos de intereses:

Los autores declaran no tener conflictos de intereses.

Categoría del artículo:

Cardiología Intervencionista

RESUMEN

El tromboembolismo pulmonar se define como la obstrucción súbita de la circulación pulmonar por un émbolo proveniente del territorio venoso, generalmente de los miembros inferiores o de la región pélvica. Su forma más grave, el tromboembolismo pulmonar de alto riesgo, se presenta con insuficiencia ventricular derecha aguda, hipotensión o shock cardiogénico; constituye una de las primeras cinco causas de muerte a nivel mundial. Se necesitan medidas de reperfusión inmediata y soporte vital cardiovascular y respiratorio para evitar el rápido deterioro hemodinámico y aumentar la supervivencia de estos pacientes. Se presenta el caso de un paciente que acudió a los servicios de urgencia con cuadro clínico de insuficiencia ventricular aguda por tromboembolismo pulmonar de alto riesgo, tratado con modalidad mecánico-farmacológica como alternativa al tratamiento recomendado por las guías actuales, con lo cual se logró su recuperación.

PALABRAS CLAVE: Tromboembolismo pulmonar; falla cardíaca aguda; shock; fibrinólisis dirigida por catéter.

ABSTRACT:

Pulmonary thromboembolism is defined as the sudden obstruction of the pulmonary circulation by an embolus originating from the venous system, most commonly from the lower extremities or the pelvic region. Its most severe form, high-risk pulmonary thromboembolism, presents with acute right ventricular failure, hypotension, or cardiogenic shock. It is among the top five causes of death worldwide. Immediate reperfusion measures, along with cardiovascular and respiratory life support, are required to prevent rapid hemodynamic deterioration and to improve patient survival. We present the case of a patient who arrived at the emergency department with a clinical presentation of acute right ventricular failure due to high-risk pulmonary thromboembolism, treated with a mechanical-pharmacological approach as an alternative to guideline-recommended therapy, resulting in successful recovery.

KEYWORDS: Pulmonary embolism; acute heart failure; shock; catheter-guide fibrinolysis.

INTRODUCCIÓN

A pesar de los avances en el diagnóstico y tratamiento del tromboembolismo pulmonar, esta entidad es la tercera causa de muerte por enfermedades cardiovasculares, por detrás del infarto de miocardio y la enfermedad cerebrovascular. El riesgo de presentarlo se duplica por cada década de vida después de los 40 años, por lo cual constituye una enfermedad con alta incidencia en los países con envejecimiento poblacional.¹⁻⁴

El tromboembolismo pulmonar de alto riesgo se define por inestabi-

lidad hemodinámica con hipotensión, shock y parada cardíaca, con una mortalidad de más del 50% en la primera hora de evolución.⁵ Se debe sospechar en pacientes que presentan inestabilidad hemodinámica acompañada de un aumento de la presión venosa central, una vez descartado el taponamiento pericárdico, el infarto agudo de miocardio y el neumotórax a tensión. La rápida identificación de estos pacientes, asociada a una pronta terapia de reperfusión, puede mejorar significativamente la mortalidad. El ecocardiograma a la cama del paciente y la tomografía computarizada, en conjunto con escalas validadas internacionalmente, son las herramientas diagnósticas fundamentales.^{5,6}

El objetivo de la actual presentación es exponer una posibilidad de tratamiento en el tromboembolismo pulmonar de alto riesgo en zonas de bajos recursos médicos, lo que se ofrece como una alternativa válida para la supervivencia de los pacientes.

CASO CLÍNICO

Se atendió a un paciente masculino de 69 años, con antecedentes de dislipidemia y exfumador que acudió al servicio de urgencias con historia de disnea a esfuerzos moderados una semana antes y por haber presentado disnea súbita en reposo cuando se incorporó en la cama esa mañana. Además, refirió dolor precordial intenso, opresivo, irradiado a la región derecha de la espalda, sin alivio en reposo.

Al examen físico inicial se observó en el paciente polipnea intensa y facies de enfermedad grave. Los ruidos cardíacos eran rítmicos y taquicárdicos, la ingurgitación yugular moderada y el murmullo vesicular se encontró disminuido globalmente, sin estertores en los campos pulmonares. Las mediciones de parámetros vitales fueron: presión arterial en 80/50 mmHg, frecuencia cardíaca en 128 latidos por minuto y frecuencia respiratoria en 32 respiraciones por minuto.

En el área de urgencias se realizó un electrocardiograma que mostró taquicardia sinusal, sin otras alteraciones. El ecocardiograma transtorácico portátil evidenció un ventrículo izquierdo con trastorno de la contractilidad secundario a la sobrecarga del ventrículo derecho, con insuficiencia mitral grado 1, fracción de eyección del ventrículo izquierdo entre 28 y 30 %. El tabique interventricular se encontraba desplazado hacia el ventrículo izquierdo, con aspecto de "D". Se observó insuficiencia tricuspídea severa (velocidad máxima de 4,4 m/s, gradiente de 70 mmHg), excursión sistólica del anillo tricuspídeo (TAPSE por sus siglas en inglés) de 16 mm, vena cava inferior no dilatada, pero con disminución de su colapso inspiratorio,

con lo cual se calculó una presión sistólica pulmonar de 90 mmHg. Se realizó la determinación del péptido natriurético cerebral que mostró un valor de 1700 pg/mL.

Con el cuadro clínico y los hallazgos ecocardiográficos, se internó en la Unidad de Cuidados Intensivos con el diagnóstico de tromboembolismo pulmonar de alto riesgo, se utilizó apoyo inotrópico con dobutamina y noradrenalina y se decidió realizar angiografía pulmonar y coronariografía, con objetivo diagnóstico-terapéutico.

La coronariografía no mostró lesiones significativas en arterias coronarias epicárdicas (**Figura 1**). Sin embargo, la angiografía pulmonar evidenció el árbol arterial pulmonar izquierdo con material trombótico y disminución de flujo en lóbulo superior y medio y presencia de trombos en la arteria pulmonar derecha con disminución de flujo en todos los lóbulos (**Figura 2A**); presión sistólica pulmonar: 90 mmHg, presión media: 50 mmHg y presión diastólica: 60 mmHg. Con estos hallazgos se ratificó el diagnóstico de tromboembolismo pulmonar bilateral. Con técnica de fragmentación del trombo y fibrinólisis in situ a través de catéter insertado en arteria pulmonar (alteplase 12,5 mg/h por 3 horas) se logró optimizar la circulación pulmonar, con lo cual el paciente mejoró precozmente sus parámetros hemodinámicos (presión arterial, saturación de oxígeno, frecuencia cardíaca). Al terminar el procedimiento, se comenzó tratamiento con furosemida, sildenafil, rosuvastatina y nebulizaciones de iloprost.

A las 72 horas se decidió realizar angiografía pulmonar de control, observándose árbol arterial pulmonar izquierdo con disminución leve de flujo en lóbulo superior con material trombótico ligero, árbol arterial pulmonar derecho con mejoría de flujo en lóbulo medio e inferior con presencia de trombos en arterias secundarias y presión arterial sistólica de 50 mmHg (**Figura 2B**). Se decidió agregar al tratamiento heparina de bajo peso molecular (no se inició desde el inicio por el riesgo de sangrado por el uso del fibrinolítico) y continuar tratamiento con furosemida, sildenafil y rosuvastatina. Se realizó una ecocardiografía portátil que mostró una mejoría de la contractilidad segmentaria del ventrículo izquierdo y su fracción de eyección.

En consulta evolutiva a la semana del procedimiento se recibe al paciente asintomático, sin disnea ni dolor precordial, con signos vitales normales y ecocardiograma transtorácico con parámetros normales (cavidades de diámetros normales, no insuficiencias valvulares, TAPSE de 24 mm y fracción de eyección del ventrículo izquierdo en 55 %), además de un valor mucho menor del péptido

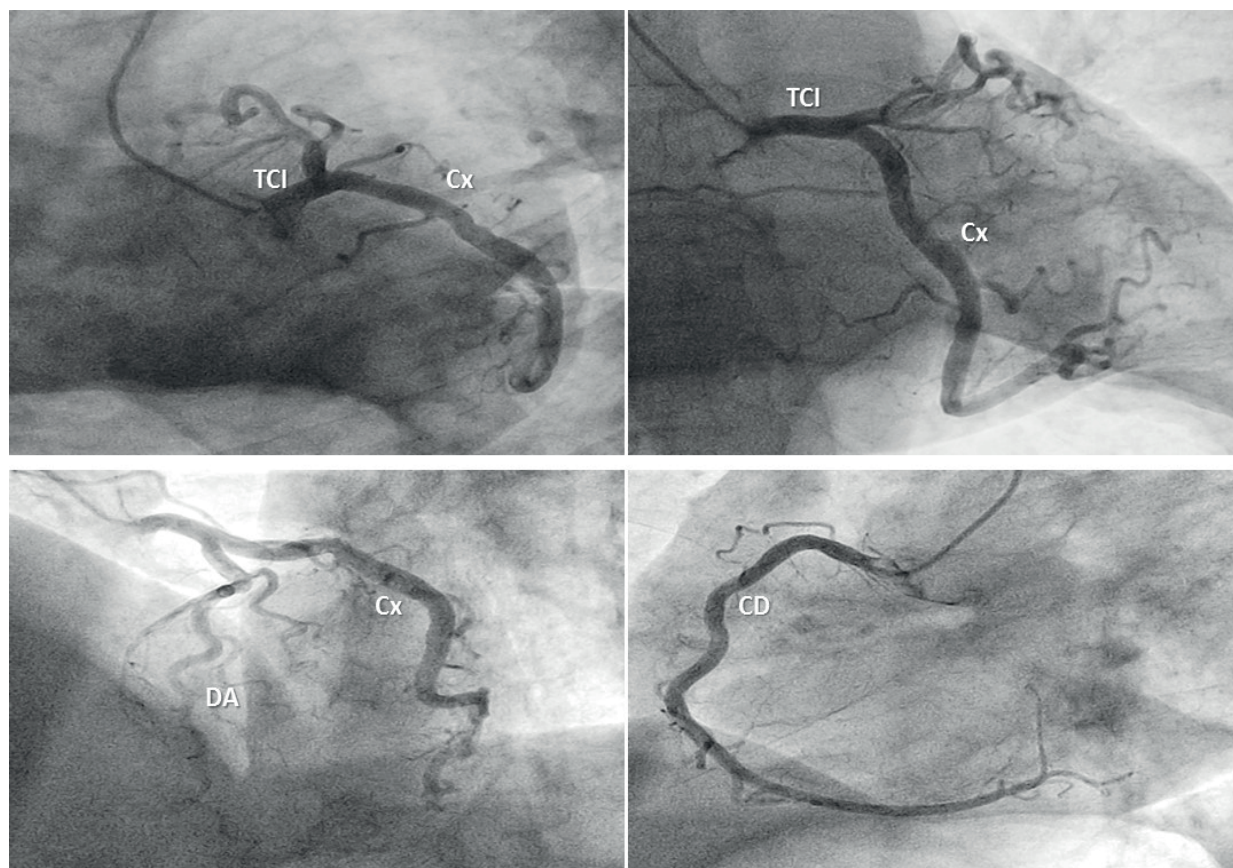


Figura 1. Angiografía coronaria sin lesiones significativas.
TCI: tronco coronario izquierdo, DA: arteria descendente anterior, Cx: arteria circunfleja, CD: arteria coronaria derecha.

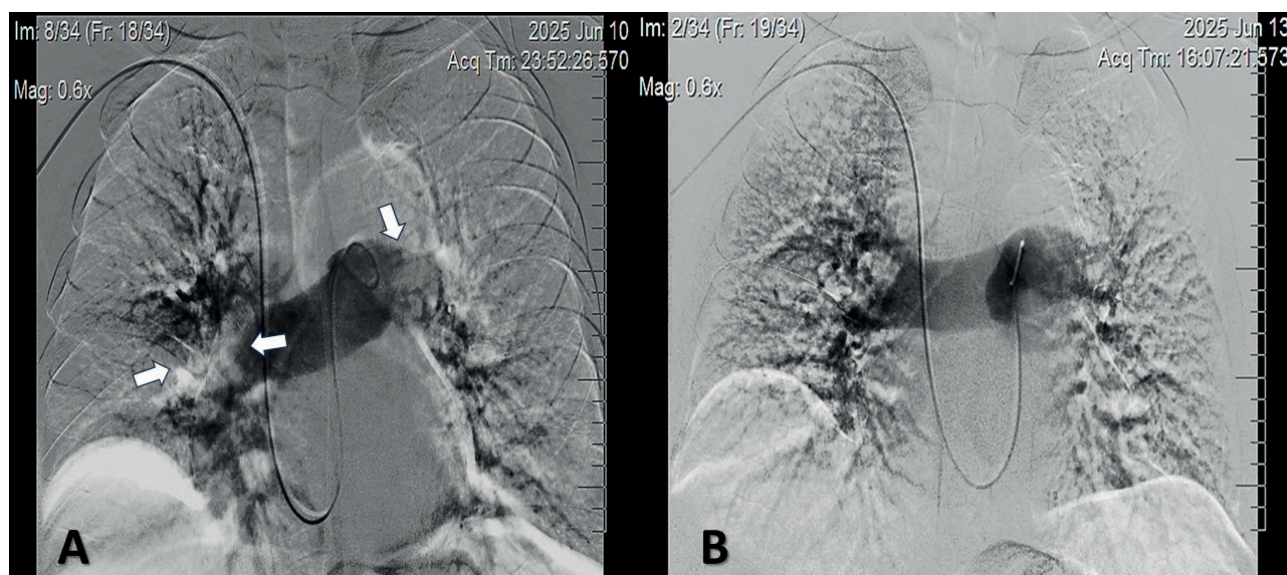


Figura 2. Angiografía pulmonar. **A.** Se observa defectos de llenos en la circulación pulmonar (flechas) que limitan e interrumpen el flujo sanguíneo. **B.** Se logra mejorar el flujo pulmonar con la técnica descrita.

natriurético cerebral en 144 pg/mL. Ni durante el procedimiento ni en el seguimiento del paciente se evidenció sangrado a ningún nivel. Se continuó tratamiento médico con anticoagulante oral, estatinas y β -bloqueadores, lo que se decidió por

la disfunción transitoria del ventrículo izquierdo.

COMENTARIO

El tromboembolismo pulmonar se define como la obstrucción súbita de la circulación pulmonar

debido a material que ha embolizado desde los miembros inferiores, región de la pelvis o vasos abdominales. Existen varios factores de riesgo para desarrollar esta emergencia médica: encamamiento prolongado, fracturas de huesos largos de miembros inferiores y las neoplasias, entre otros.⁷

El tratamiento actual en el tromboembolismo de alto riesgo consiste en anticoagulación, fibrinólisis sistémica y embolectomía, tanto percutánea como quirúrgica.⁸⁻¹⁰ Sin embargo, el tratamiento con fibrinólisis sistémica y anticoagulación se asocia con sangrados a todos los niveles, además que en estudios se ha evidenciado que el fibrinolítico se dirige preferencialmente a las zonas más profundas, por lo cual tiene poco contacto con la superficie del trombo.^{11,12} Por otro lado, la embolectomía solo se puede realizar en instituciones con experiencia en este tipo de tratamiento, siendo poco accesible a pacientes que viven lejos de estos centros.¹³

La fibrinólisis guiada por catéter se ha convertido en una alternativa para los pacientes con tromboembolismo pulmonar de alto riesgo, y consiste en la administración del fármaco de manera selectiva en las arterias pulmonares, que al ponerse en contacto directamente con el trombo, permite una mejor disolución del mismo. La dosis utilizada es menor de la que se requiere en la fibrinólisis sistémica, lo cual reduce los sangramientos.^{14,15}

En un estudio unicéntrico realizado en Buenos Aires, Seropian y col.¹⁶ evaluaron los resultados de la trombólisis dirigida por catéter en pacientes con tromboembolismo pulmonar. La eficacia se determinó por la mejoría de las presiones pulmonares y la seguridad por la ausencia de sangrado grave con deterioro hemodinámico. La trombólisis por catéter fue guiada con ultrasonido y se utilizó de 25-35 mg del activador tisular del plasminógeno. En su muestra se observó una disminución significativa de la presión media pulmonar de una media de 35 mmHg previo al procedimiento a 24 mmHg posterior al mismo, lo que además mostró significación estadística. No se observó ningún caso de hemorragia intracraneal y solo un caso de sangrado grave que representó el 2 %. Los autores concluyen que la trombólisis dirigida por catéter representa una alternativa de tratamiento para estos pacientes, con una reducción significativa de las presiones pulmonares.

Con un estudio observacional y retrospectivo, Aguilar¹⁷ evaluó la efectividad de la trombólisis guiada en pacientes con tromboembolismo pulmonar y disfunción ventricular derecha atendidos en el Servicio de Radiología del Complejo Hospitalario Dr. Arnulfo Arias Madrid de Panamá, entre 2020 y 2022; para ello utilizaron dosis menores de

las que se usan en la fibrinólisis sistémica. Como parámetros de efectividad utilizaron la relación VD/VI (ventrículo derecho/ventrículo izquierdo) y el índice de Qanadli (carga trombótica), antes y después del procedimiento. Antes del tratamiento, el 77,8 % de los pacientes presentaba una relación VD/VI > 1, indicativa de sobrecarga ventricular derecha. Después del tratamiento, el 61,1 % alcanzó una relación <0,9, lo que refleja una mejoría significativa en la función hemodinámica. La disminución en la carga trombótica, comprobada mediante el índice de Qanadli fue estadísticamente significativa en esta investigación. Antes del tratamiento, el 44,4 % de los pacientes tenía un índice entre 51-75 % y después el 72,1% alcanzó un índice entre 0-25 %, lo que respalda la eficacia del tratamiento en la reducción de la obstrucción arterial pulmonar. El tratamiento mostró un perfil de seguridad aceptable, el 72,1 % de los pacientes no presentaron complicaciones. Las complicaciones más comunes fueron hematomas en el sitio de punción en el 11,1 % y un caso de hemorragia a distancia que representó un 5,6 %. En el caso presentado en esta publicación, se utilizó 36,5 ml (50%) de la dosis de fibrinolíticos, con buenos resultados angiográficos y ecocardiográficos, estos últimos evidenciados en la mejoría de la función y contractilidad del ventrículo izquierdo. Además sin sangramientos, lo que avala la efectividad y seguridad del procedimiento. En particular, la mejoría de la contractilidad y función del ventrículo izquierdo reafirma la fisiopatología del tromboembolismo pulmonar, donde el aumento de la sobrecarga de volumen y presión en cavidades derechas produce alteraciones en cavidades izquierdas producto de la interdependencia ventricular.

El tromboembolismo pulmonar de alto riesgo es una entidad potencialmente mortal, donde la rápida aplicación de medidas de reperfusión de la circulación pulmonar es la clave para lograr la supervivencia del paciente. El tratamiento actual incluye distintas opciones terapéuticas (anticoagulación, fibrinólisis sistémica, dispositivos de tromboaspiración, embolectomía quirúrgica), que no siempre están al alcance y combinarlas incrementa el riesgo de complicaciones. El protocolo terapéutico mecánico-farmacológico utilizado representa una alternativa eficaz y segura, como lo evidencia el caso clínico presentado.

REFERENCIAS BIBLIOGRÁFICAS

1. Wendelboe AM, Raskob GE. Global burden of thrombosis: epidemiologic aspects. *Circ Res* [Internet]. 2016;118(9):1340-7. DOI: <https://doi.org/10.1161/CIRCRESAHA.115.306841>
2. Keller K, Hobohm L, Ebner M, Kresojka KP, Munzel T,

- Konstantinides SV, et al. Trends in thrombolytic treatment and outcomes of acute pulmonary embolism in Germany. *Eur Heart J* [Internet]. 2020;41(4):522-9. DOI: <https://doi.org/10.1093/eurheartj/ehz236>
3. Lehnert P, Lange T, Moller CH, Olsen PS, Carlsen J. Acute pulmonary embolism in a national Danish cohort: increasing incidence and decreasing mortality. *Thromb Haemost* [Internet]. 2018;118(3):539-46. DOI: <https://doi.org/10.1160/TH17-08-0531>
 4. Gimena-Rodríguez FJ, Barba-Martín R, Angellina-García M, Trujillo-Luque D, Joya-Seijo MD, Rueda-Camino JA. Trends in pulmonary embolism incidence in Spain (2016-2022): an analysis of differences among autonomous communities. *Rev Clin Esp* [Internet]. 2025;225(9):502377. DOI: <https://doi.org/10.1016/j.rce.2025.502377>
 5. Leidi A, Bex S, Righini M, Berner A, Grosgrurin O, Marti C. Risk Stratification in Patients with Acute Pulmonary Embolism: Current Evidence and Perspectives. *J Clin Med* [Internet]. 2022;11(9):2533. DOI: <https://doi.org/10.3390/jcm11092533>
 6. Duffett L, Castellucci LA, Forgie MA. Pulmonary embolism: update on management and controversies. *BMJ* [Internet]. 2020;370:m2177. DOI: <https://doi.org/10.1136/bmj.m2177>
 7. Kumbhani DJ, Cannon CP, Beavers CJ, Bhatt DL, Cuker A, Gluckmanet TJ, et al. 2020 ACC expert consensus decision pathway for anticoagulant and antiplatelet therapy in patients with atrial fibrillation or venous thromboembolism undergoing percutaneous coronary intervention or with atherosclerotic cardiovascular disease: a report of the American College of Cardiology Solution Set Oversight Committee. *JACC* [Internet]. 2021;77(5):629-58. DOI: <https://doi.org/10.1016/j.jacc.2020.09.011>
 8. Konstantinides SV, Meyer G, Becattini C, Bueno H, Geersinget G, Harjola VP, et al. Guía ESC 2019 para el diagnóstico y tratamiento de la embolia pulmonar aguda. *Rev Esp Cardiol* [Internet]. 2020;73(6):497.e1-497.e58. DOI: <https://doi.org/10.1016/j.recesp.2019.12.030>
 9. Ortel TL, Neumann I, Ageno W, Beyth R, Clark NP, Cuker A, et al. American Society of Hematology 2020 guidelines for management of venous thromboembolism: treatment of deep vein thrombosis and pulmonary embolism. *Blood Adv* [Internet]. 2020;4(19):4693-738. DOI: <http://doi.org/10.1182/bloodadvances.2020001830>
 10. Creager MA, Barnes GD, Giri J, Mukherjee D, Jones WS, Burnett AE, et al. 2026 AHA/ACC/ACCP/ACEP/CHEST/SCAI/SHM/SIR/SVM/SVN guideline for the evaluation and management of acute pulmonary embolism in adults: a report of the American College of Cardiology/American Heart Association Joint Committee on Clinical Practice Guidelines. *JACC* [Internet]. 2026;87(13):1626-1710. DOI: <http://doi.org/10.1016/j.jacc.2025.11.005>
 11. Aykan AC, Gökdeniz T, Gül I, Kalaycıoğlu E, Karabay CY, Boyacı F, et al. Reduced-dose systemic fibrinolysis in massive pulmonary embolism: a pilot study. *Clin Exp Emerg Med* [Internet]. 2023;10(3):280-6. DOI: <https://doi.org/10.15441/ceem.23.015>
 12. Sanchez O, Charles-Nelson A, Ageno W, BarcoS, Binder H, Chatellier G, et al. Reduced-Dose Intravenous Thrombolysis for Acute Intermediate-High-risk Pulmonary Embolism: Rationale and Design of the Pulmonary Embolism International Thrombolysis (PEITHO)-3 trial. *Thromb Haemost* [Internet]. 2022;122(5):857-66. DOI: <http://doi.org/10.1055/a-1653-4699>
 13. Toma C, Bunte MC, Cho KH, Jaber WA, Chambers J, Stegman B, et al. Percutaneous mechanical thrombectomy in a real-world pulmonary embolism population: interim results of the FLASH registry. *Catheter Cardiovasc Interv* [Internet]. 2022;99(4):1345-55. DOI: <https://doi.org/10.1002/ccd.30091>
 14. Kobayashi T, Pugliese S, Sethi SS, Parihk SA, Goldberg J, Alkhafan F, et al. Contemporary management and outcomes of patients with high-risk pulmonary embolism. *J Am Coll Cardiol* [Internet]. 2024;83(1):35-43. DOI: <https://doi.org/10.1016/j.jacc.2023.10.026>
 15. Balakrishna AM, Kalathil RAM, Pusapati S, Atreya A, Mehta A, Bansal M, et al. Comparative outcomes of catheter-directed thrombolysis plus systemic anticoagulation versus systemic anticoagulation alone in the management of intermediate-risk pulmonary embolism in a systematic review and meta-analysis. *Am J Cardiol* [Internet]. 2023;205:249-58. DOI: <https://doi.org/10.1016/j.amjcard.2023.07.170>
 16. Seropian IM, Rojas CAM, Damonte JI, Chiabrando JG, Bluro IM, Berrocal DH. Estudio unicéntrico del tratamiento con trombolíticos dirigidos por catéter en el tromboembolismo pulmonar agudo. *Medicina (B. Aires)* [Internet]. 2021 [citado 20 feb 2026];81(3):382-8. Disponible en: https://www.scielo.org.ar/scielo.php?script=sci_arttext&pid=S0025-76802021000300382&lng=es.
 17. Aguilar CG. Trombólisis dirigida por catéter para el manejo del tromboembolismo pulmonar, en el servicio de radiología e imágenes. 2020-2022. Panamá. RMC-UNACHI [Internet]. 2025;2(1):42-9. DOI <https://doi.org/10.59722/rmcu.v2i1.850>