


Un caso de Síndrome de Kounis en Sagua la Grande

Dr. Yamir Santos Monzón , Dr. Jesús A. Pérez González, Dr. Antonio Mata Cuevas, Dr. Yonielis Rivero Nóbrega y Jesús J. Roque Corzo

Hospital "Mártires del 9 de Abril". Sagua la Grande, Villa Clara, Cuba.

Full English text of this article is also available

INFORMACIÓN DEL ARTÍCULO

Recibido: 06 de noviembre de 2013

Aceptado: 12 de diciembre de 2013

Conflictos de intereses

Los autores declaran que no existen conflictos de intereses

Abreviaturas

IAM: infarto agudo de miocardio

Versiones On-Line:

Español - Inglés

 Y Santos Monzón

Colón N° 172

Sagua la Grande, CP 52310

Villa Clara, Cuba.

Correo electrónico:

yamir@hospisag.vcl.sld.cu

RESUMEN

El síndrome coronario agudo alérgico, también conocido como síndrome de Kounis, se encuentra en la actualidad infradiagnosticado por su poca divulgación. Se presenta el caso de un varón de 29 años de edad que fue picado por una avispa y desarrolló un síndrome coronario agudo con supradesnivel del ST en relación al proceso alérgico. Después del tratamiento adecuado el paciente evolucionó favorablemente. Se presenta el caso con el objetivo de dar a conocer una enfermedad de reciente descripción y que consideramos debe valorarse como un diagnóstico diferencial ante la presencia de un síndrome coronario agudo.

Palabras clave: Síndrome de Kounis; Síndrome coronario agudo; Infarto agudo de miocardio; Tratamiento

A case of Kounis syndrome in Sagua la Grande

ABSTRACT

Allergic acute coronary syndrome, also known as Kounis syndrome, is currently underdiagnosed as a result of its low disclosure. The case of a 29-year-old man is reported. He was stung by a wasp and developed an acute coronary syndrome with ST segment elevation related to the allergic process. After an appropriate treatment, the patient improved. The case is reported with the aim of raising awareness about a recently described disease that should be considered as a differential diagnosis in the presence of an acute coronary syndrome.

Key words: Kounis syndrome; Acute coronary syndrome; Acute myocardial infarction; Treatment

INTRODUCCIÓN

En 1991 fue descrito por Kounis y Zavras¹ el síndrome coronario agudo en el contexto de reacciones alérgicas, también llamado síndrome de Kounis, por lo que en los últimos años se ha incrementado el número de informes de dicha enfermedad en la literatura.

El síndrome descrito como angina alérgica por el profesor griego Nicholas G. Kounis, puede progresar hasta provocar un infarto agudo de miocardio (IAM), con base alérgica². La liberación de mediadores inflamatorios durante

la degranulación de los mastocitos es la causa fundamental de esta enfermedad, aunque también se ha

informado que estos mediadores se incrementan en los síndromes coronarios de causa no alérgica.

Los potenciales desencadenantes de esta enfermedad incluyen picaduras de himenópteros, fármacos, exposiciones ambientales adversas, alimentos, entre otras causas de anafilaxia. Se han descrito tres variedades del síndrome, la tipo 1 en la cual las coronarias del sujeto aquejado del síndrome son normales, un tipo 2 en el cual existe una enfermedad coronaria preexistente, y un tipo 3, que no es aceptado aun por todos los autores, pero que va ganando fuerza como tal, donde ocurre una trombosis coronaria, incluida que pueda ser *intrastent*^{3,4}.

CASO CLÍNICO

Se presenta el caso de un varón de 29 años con antecedentes de salud, que fue picado por una avispa lo cual le provocó una importante reacción alérgica en la zona afectada y al poco rato, un dolor precordial opresivo, retroesternal, intenso, que lo obligó a trasladarse hasta la consulta médica más cercana donde, después de realizarle un electrocardiograma, decidieron su traslado al hospital con el diagnóstico presuntivo de IAM por las manifestaciones del dolor y la interpretación del electrocardiograma que mostró supradesnivel del ST en las derivaciones DI, aVL y desde V₂ a V₆ (**Figura 1**). Se le administró nitroglicerina sublingual en tres oportunidades y atendiendo al edema facial provocado por la picadura del insecto se le administraron también difenhidramina e hidrocortisona intravenosas.

El paciente presentaba cifras de presión arterial normales y fue

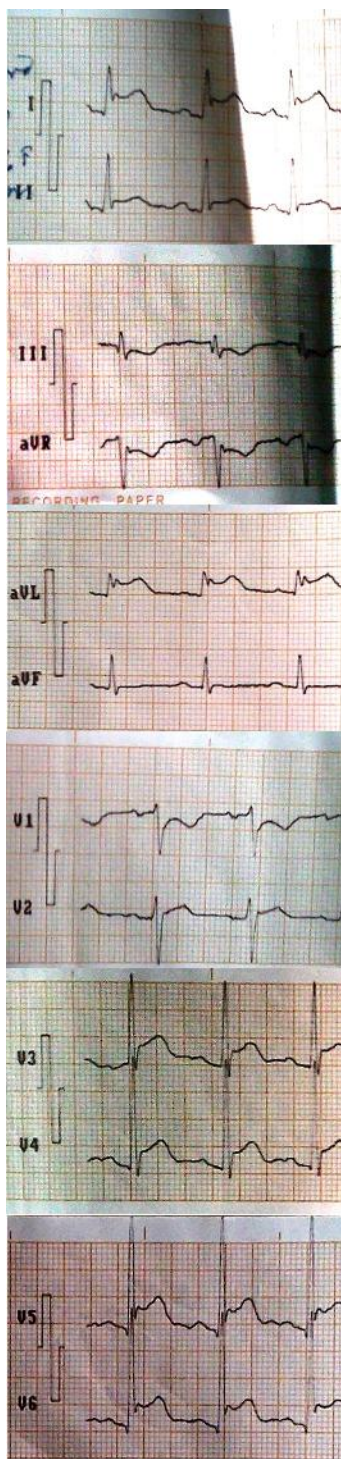


Figura 1. Electrocardiograma de 12 derivaciones realizado al ingreso. Existe supradesnivel del ST en las derivaciones DI, aVL, V2-V6.

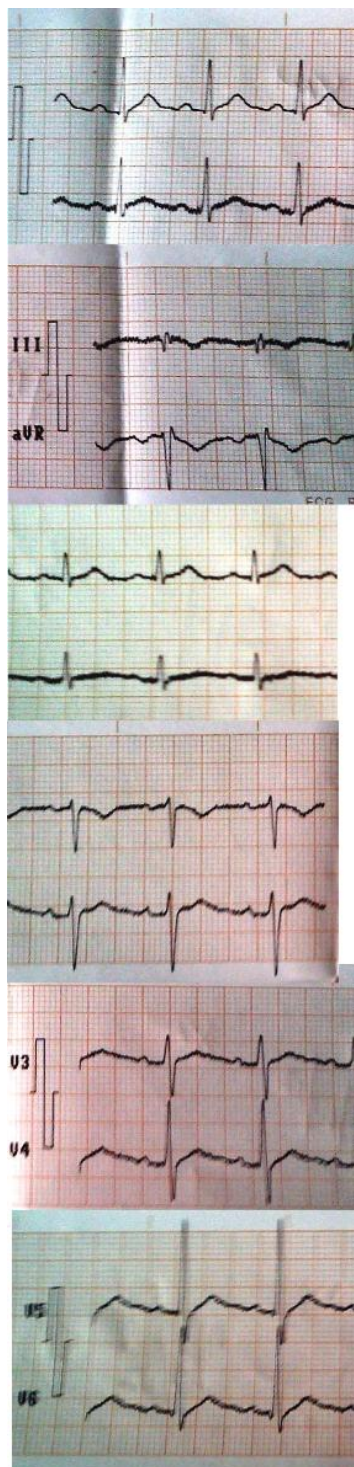


Figura 2. Electrocardiograma de 12 derivaciones realizado previo al egreso donde se constata la normalización del segmento ST.

trasladado a la Unidad de Cuidados Intensivos del Hospital "Mártires del 9 de Abril" con diagnóstico de IAM con supradesnivel del ST, para valorar su tratamiento trombolítico; pero la mejoría evidente del paciente, desde los puntos de vista clínico (alivio del dolor) y eléctrico (regresión paulatina de los cambios electrocardiográficos), además de la ausencia de elevación enzimática, estimularon a desistir de la trombolisis. Se le administraron anticálcicos (diltiazem 120 miligramos), aspirina 125 mg y clopidogrel (dosis de carga de 150 mg y de mantenimiento, 75 mg/día). Se mantuvo además el esteroide durante 5 días. El paciente evolucionó favorablemente y fue egresado con electrocardiograma normal (**Figura 2**), sin síntomas, 7 días después.

Antes del egreso se le realizó un ecocardiograma donde no se constataron trastornos de la motilidad regional, la función sistólica estaba conservada, no existía dilatación de cavidades, ni signos de hipertrofia y los aparatos valvulares estaban competentes. En la ergometría evaluativa, realizada a los 14 días del inicio de los síntomas, el paciente alcanzó la frecuencia cardíaca máxima programada, sin cambios electrocardiográficos, hemodinámicos o clínicos. Posteriormente se realizó coronariografía que demostró las coronarias normales.

El paciente se mantiene con diltiazem (120 mg/día) y aspirina (125 mg/día), además de un tratamiento sintomático ocasional por sus antecedentes de atopía. Durante el seguimiento no ha presentado ningún episodio similar.

COMENTARIO

El síndrome de Kounis o síndrome coronario agudo de base alérgica, como también puede llamarse, por regla general cursa con un buen pronóstico aunque se han descrito dos casos que han presentado *shock* cardiogénico^{5,6}. También se ha descrito una disminución posterior de la función miocárdica que aunque generalmente se recupera más tarde puede comprometer la evolución de los pacientes. Estas evoluciones tórpidas se encuentran más frecuentemente asociadas al tipo 2⁷.

Los cambios funcionales y metabólicos acaecidos en dicho síndrome son provocados principalmente por la histamina y otros metabolitos entre los que se encuentra la cascada del ácido araquidónico, lo cual provoca un grave daño alérgico al corazón^{1,8}. La existencia de mastocitos en los tejidos cardíacos se ha relacio-

nado de manera explícita con la presencia de taquicardia, vasoconstricción coronaria, disfunción ventricular y bloqueo de la conducción aurículo-ventricular; estas anomalías se atribuyen a la liberación de mediadores tales como histamina, tromboxano, prostaglandinas, leucotrienos y factor activador plaquetario. Recientemente también se ha descrito que la liberación de renina durante el episodio de anafilaxis contribuye con la disfunción ventricular⁹. Por otra parte se han descrito casos de angina o IAM, posterior a la administración de adrenalina usada en el tratamiento de un *shock* anafiláctico¹⁰, pues se conocen los efectos de este fármaco en la prolongación del QT, inducción de arritmias y vaso espasmo coronario.

Actualmente no existe una guía o consenso médico publicado para el tratamiento de estos pacientes. Aunque la mayoría de los autores coincide en usar esteroides, antihistamínicos y antitrombóticos, también es frecuente la indicación de anticálcicos¹¹; lo cual nos impresiona ser de gran utilidad por su efecto vasodilatador y el componente vasoespástico implicado en esta enfermedad. Además puede ser beneficioso mantenerlos como tratamiento adyuvante con el objetivo de prevenir un futuro vasoespasmo, del cual no queda exento el paciente después de un episodio como el descrito, aunque nos encontremos ante un síndrome de Kounis tipo 1, es decir, sin enfermedad coronaria. El uso de la adrenalina es discutido, por lo planteado anteriormente, y aunque algunos autores la han usado, creemos que debe ser utilizada solo en casos de hipotensión grave o parada cardíaca, debido a lo controvertido y peligroso de su uso en un síndrome coronario agudo, sea cual sea su etiología.

Ante la no muy abundante bibliografía sobre el tema y la escasez de casos publicados pensamos que podría ser una afección infradiagnosticada en los diferentes servicios cardiológicos, por lo que se enfatiza la necesidad de incluir este síndrome como una de las causas probables de síndrome coronario agudo.

REFERENCIAS BIBLIOGRÁFICAS

1. Kounis NG, Zavras GM. Histamine-induced coronary artery spasm: the concept of allergic angina. *Br J Clin Pract.* 1991;45(2):121-8.
2. Kounis NG, Zavras GM. Allergic angina and allergic myocardial infarction. *Circulation.* 1996;94(7):1789.
3. Rich MW. Is vasospastic angina an inflammatory disease? *Am J Cardiol.* 2005;96(11):1612.
4. Waller BF. Nonatherosclerotic coronary heart dis-

- ease. En: Fuster V, O'Rourke RA, Walsh RA, Poole-Wilson P, eds. *Hurst's The Heart*. 12ma Ed. New York: McGraw Hill, 2008; p. 1277-1310.
5. Tanboga IH, Karabay CY, Can MM, Akgün T, Güler A, Turkylmaz E, *et al.* Kounis syndrome presenting with cardiogenic shock. *J Cardiovasc Med (Hagerstown)*. 2011;12(11):833-6.
 6. Garcipérez de Vargas FJ, Mendoza J, Sanchez-Calderón P, Ortiz C, Porro R, Mogollón-Jiménez MV. Shock cardiogénico secundario a síndrome de Kounis tipo II inducido por metamizol. *Rev Esp Cardiol*. 2012;65(12):1138-9.
 7. Gázquez V, Dalmau G, Gaig P, Gómez C, Navarro S, Mercé J. Kounis Syndrome: Report of 5 Cases. *J Investig Allergol Clin Immunol*. 2010;20(2):162-5.
 8. Bani D, Nistri S, Mannaioni PF, Masini E. Cardiac anaphylaxis: pathophysiology and therapeutic perspectives. *Curr Allergy Asthma Rep*. 2006;6(1):14-9.
 9. Reid A, Silver RB, Levi R. Renin: at the heart of the mast cell. *Immunol Rev*. 2007;217:123-40.
 10. Mueller UR. Cardiovascular disease and anaphylaxis. *Curr Opin Allergy Clin Immunol*. 2007;7(4):337-41.
 11. Cevik C, Nugent K, Shome GP, Kounis NG. Treatment of Kounis syndrome. *Int J Cardiol*. 2010;143(3):223-6.