

## Trombosis muy tardía de *stent* convencional. A propósito de un caso

MSc. Dr. Ricardo A. García Hernández<sup>1✉</sup>, Dra. Lianet Rivero Seriel<sup>2</sup> y MSc. Dr. Rogelio L. Romero Millares<sup>1</sup>

<sup>1</sup>Departamento de Cardiología, Centro Nacional de Rehabilitación Julio Díaz González. La Habana, Cuba.

<sup>2</sup>Servicio de Cardiología, Hospital Clínico-Quirúrgico Hermanos Ameijeiras. La Habana, Cuba.

*Full English text of this article is also available*

### INFORMACIÓN DEL ARTÍCULO

Recibido: 17 de agosto de 2017

Aceptado: 28 de septiembre de 2017

### Conflictos de intereses

Los autores declaran que no existen conflictos de intereses

### Abreviaturas

SLF: *stent* liberador de fármaco

SMC: *stent* metálico convencional

### RESUMEN

La trombosis muy tardía de un *stent* convencional es un evento poco frecuente, aunque sus consecuencias pueden ser catastróficas para el paciente y asociarse a un incremento en la tasa de mortalidad a largo plazo. Se presenta el caso de un hombre de 60 años de edad que presentó un infarto agudo de miocardio de cara inferior por trombosis definitiva del *stent* convencional tras 24 meses de implantado.

**Palabras clave:** *Stent* convencional, Trombosis, Infarto agudo de miocardio, Intervencionismo coronario percutáneo

### *Very late thrombosis of bare-metal stent: Apropos of a case*

### ABSTRACT

*The very late thrombosis of a conventional stent is an uncommon event, although its consequences can be catastrophic for the patient, being associated with an increase in the long-term mortality rate. Here is exposed the case of a 60-year-old man who presented an acute inferior myocardial infarction due to definitive thrombosis of the conventional stent, after 24 months of implantation.*

**Key words:** Bare metal stent, Thrombosis, Acute myocardial infarction, Percutaneous coronary intervention

Versiones On-Line:  
Español - Inglés

### INTRODUCCIÓN

Con la introducción de los *stents* coronarios en el arsenal terapéutico de la revascularización coronaria percutánea se evidenció una reducción significativa en la ocurrencia de oclusiones agudas (asociadas a disección coronaria, trombo intracoronario y retroceso elástico), y la incidencia de reestenosis (asociada a remodelado arterial negativo e hiperplasia neointimal), característicos de la época del uso de balones\*.

No obstante, a pesar de las ventajas de los *stents* coronarios sobre la técnica de angioplastia con balón\*, la trombosis del *stent* constituye un grave problema que puede manifestarse como infarto de miocardio y muerte súbita<sup>1</sup>.

✉ RA García Hernández.  
Ave. 243 N° 19815, Fontanar. La Habana, Cuba. Correo electrónico: ramador@infomed.sld.cu

Con el advenimiento de los *stents* liberadores de fármacos (SLF), se albergó la posibilidad de erradicar este fenómeno, aunque tan solo 5 años después del primer estudio<sup>2</sup>, que avalaba el uso de estos dispositivos y sus espectaculares resultados, se presentaron numerosos metaanálisis que parecían indicar un incremento de la mortalidad a largo plazo. La causa, la trombosis muy tardía del *stent*, que hasta entonces solo había recibido una atención escasa en presentaciones de casos, de ahí que pasara a ser la gran amenaza tras la implantación de los SLF<sup>3</sup>. Por otra parte, este fenómeno no es exclusivo de los SLF, porque –aunque muy raro–, ha sido descrito también con *stents* metálicos convencionales (SMC).

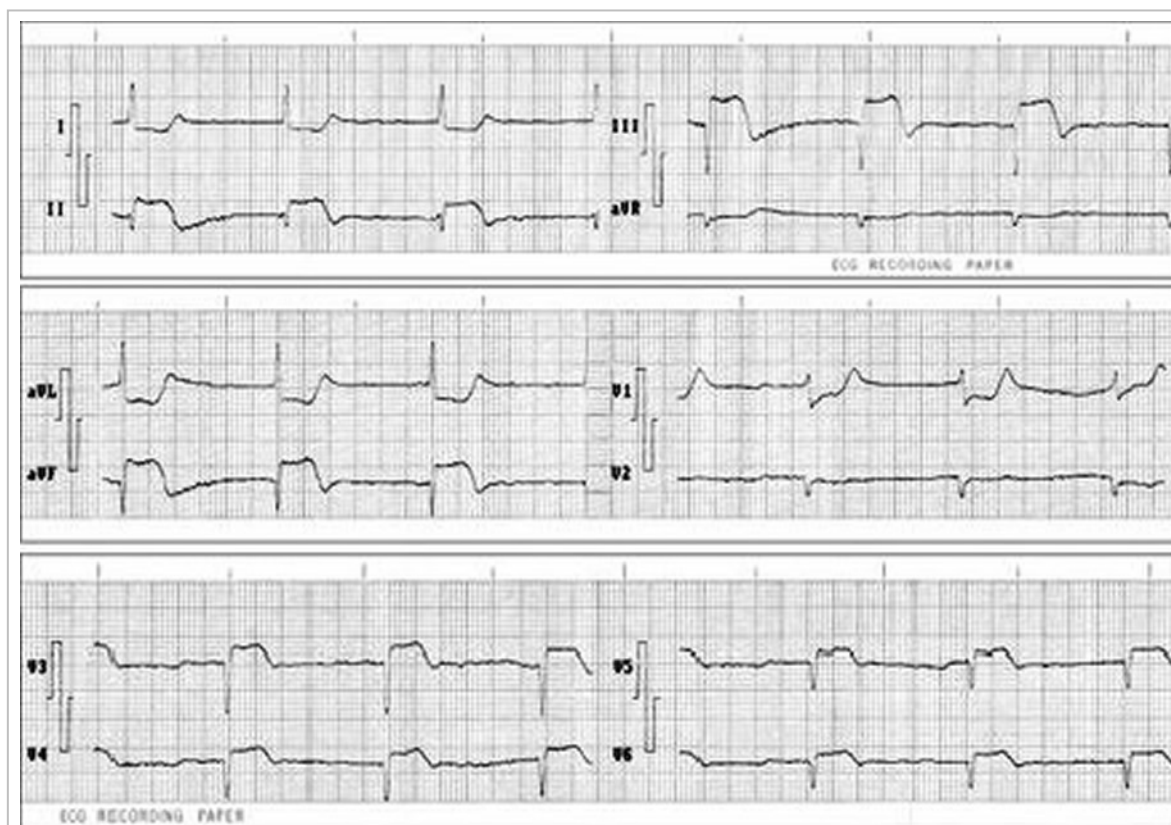
Se presenta el caso de un paciente con trombosis muy tardía después de 24 meses de implantado un SMC.

## CASO CLÍNICO

Hombre de 60 años de edad con antecedentes de hi-

pertensión arterial esencial, que en enero de 2015, en el contexto de un infarto agudo de miocardio de localización inferior, se le implantó de forma directa un SMC Apolo Small 3,0 x 18 mm, a nivel de una estenosis grave en el segmento proximal de la arteria coronaria derecha. Se mantuvo en tratamiento con doble antiagregación plaquetaria durante un mes y continuó posteriormente con aspirina oral.

Después de la revascularización coronaria, el paciente se incorporó a un programa de rehabilitación cardiovascular hasta su reinserción laboral. Permaneció asintomático hasta el mes de enero de 2017, cuando fue necesaria su hospitalización en el área de salud por presentar dolor precordial opresivo, punzante, de más de 30 minutos de duración e irradiación a cuello, mandíbula y brazo izquierdo, que se asoció a sudoraciones profusas y náuseas. Se realizó electrocardiograma de 12 derivaciones donde se constató elevación del segmento ST de más de 2 mm en D<sub>II</sub>, D<sub>III</sub>, aVF, y de V<sub>3</sub> a V<sub>6</sub>, con infradesnivel del segmento ST en D<sub>I</sub> y aVL (**Figura 1**), correspondiente con infarto agudo de miocardio de locali-



**Figura 1.** Electrocardiograma de doce derivaciones al momento del ingreso hospitalario, que muestra elevación del segmento ST en D<sub>II</sub>, D<sub>III</sub>, aVF, V<sub>3</sub>-V<sub>6</sub>.

zación inferior. Se procedió de manera inmediata a la aplicación de tratamiento fibrinolítico con estrep-toquinasa recombinante a la dosis recomendada, pero no se logró el alivio de los síntomas, ni la regresión del patrón electrocardiográfico, por lo que se coordinó su traslado para realizar coronariografía urgente, donde fue comprobada la oclusión aguda de la arteria coronaria derecha, con la presencia de material trombótico en el sitio de implantación del *stent* (**Figura 2A**). Se realizó intervencionismo coronario percutáneo y se implantó otro *stent* metálico de 3,0 x 23 mm, con lo que se obtuvo buen resultado angiográfico (**Figura 2 B y C**).

El paciente evolucionó satisfactoriamente por lo que fue egresado, sin síntomas, y hasta la fecha actual continúa asintomático.

## COMENTARIO

La trombosis del *stent* es un fenómeno de baja frecuencia (< 1%), pero de elevada morbilidad y mortalidad (20-40%)<sup>4</sup>. Con los SMC la mayoría de las trombosis suelen ocurrir en los primeros días tras el implante, y es una complicación excepcional tras el primer mes, por lo que la doble antiagregación se prescribe durante ese período<sup>5</sup>.

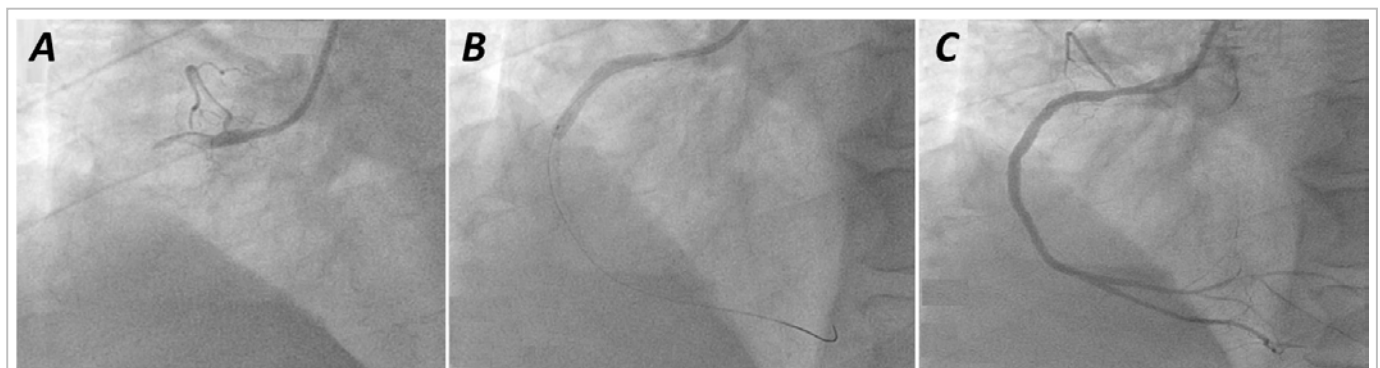No obstante, la identificación de nuevos eventos trombóticos tardíos (más allá de los tradicionales 30 días) y el potencial riesgo de incremento en la frecuencia de esta complicación en el tiempo, hicieron que este fenómeno, que hasta ese entonces recibía una atención escasa en presentaciones de casos, se tornara en una amenaza latente<sup>3</sup>, que generó gran inquietud y controversias en la comunidad cardio-

lógica.

Desde sus inicios se clasificó la trombosis del *stent* acorde a parámetros angiográficos, clínicos y de tiempo, aunque estas clasificaciones resultaron extensas y no cubrían por completo las expectativas para detectar la verdadera dimensión del problema. Por ello, posteriormente se obtuvieron nuevas definiciones consensuadas de la trombosis del *stent*, que incluían los conceptos de trombosis definitiva, probable y posible. De igual manera, la clasificación temporal fue modificada para ajustarse a la nueva tendencia de la trombosis, y se definió como «muy tardía» aquella que acontecía posterior al año de la angioplastia<sup>1,3,6</sup>.

Sus mecanismos no están completamente bien entendidos, pero se conoce que existen varios factores que pueden estimularla (**Recuadro**). Por otra parte, se ha sugerido que la propiedad trombogénica del *stent* depende ampliamente de la carga electropositiva de su superficie metálica, que parece estar modificada por su composición, configuración y tamaño, y consecuentemente de la respuesta protectora o de «defensa» del vaso; además de la presencia de placas ateromatosas de aparición muy tardía en el *stent* (neoaaterosclerosis)<sup>7-9</sup>.

Es oportuno comentar que los SLF, pese a tener ventajas notables en relación a la aparición de trombosis, en comparación con los SMC, son igualmente susceptibles a la causa multifactorial. No obstante, es posible la asociación de nuevos factores relacionados, al tener en cuenta la relativa complejidad de estos dispositivos: plataforma metálica (material, geometría, grosos de filamentos), polímero (composición, disposición, grosor, biocompatibilidad, trombogenicidad, potencial proinflamatorio,



**Figura 2.** A. Proyección angiográfica oblicua anterior izquierda de 30° donde se visualiza la oclusión total proximal de la coronaria derecha. B. Implantación del *stent*. C. Resultado angiográfico.

**Recuadro.** Factores predisponentes a la trombosis del *stent*.

Dependientes del paciente
- Diabetes mellitus
- Insuficiencia renal
- Disfunción ventricular izquierda grave
- Adherencia deficiente y resistencia al tratamiento antiplaquetario
- Trombocitopenia inducida por la heparina
Dependientes del procedimiento
- Implantación de múltiples <i>stents</i>
- Disecciones persistentes
- Trombos residuales
- Aposición incompleta del <i>stent</i>
- Lesiones y <i>stents</i> largos
- Vasos pequeños
- Lesiones complejas
- Patrón de flujo coronario lento
Dependientes del <i>stent</i> y el endotelio local
- Endotelización incompleta
- Hipersensibilidad tardía
- Propiedades físicas del <i>stent</i>
- Disfunción endotelial

biodegradabilidad o ausencia de polímeros) y fármaco antiproliferativo (composición molecular, acciones biológicas, dosis, cinética de liberación)<sup>1,3</sup>.

El tratamiento de esta complicación reside en restaurar el flujo coronario lo más rápido posible tras la ocurrencia del evento, y la mayoría de las veces es tratada exitosamente con la trombectomía mecánica, una nueva angioplastia con catéter balón o la implantación de otro *stent* (SMC o SLF); y, en casos que no se beneficien con las opciones previas, la cirugía de revascularización miocárdica<sup>1,3,10</sup>.

Lo sorprendente de este fenómeno, obliga a realizar una interacción más cercana con el paciente de modo que se pueda identificar y estratificar, de manera individual, el riesgo de su ocurrencia.

**Nota del Editor**

\* **Angioplastia con balón:** Es la traducción inadecuada del término inglés *balloon angioplasty*. En el DRAE apare-

cen varias acepciones del término balón, la más común es la referida a pelota grande, usada en juegos o con fines terapéuticos, que nada tiene que ver con *balloon* (globo). Lo correcto sería **angioplastia con globo**. No obstante, CorSalud ha decidido aceptar «balón» debido a su alta y difundida frecuencia de uso en la comunidad de cardiólogos intervencionistas hispanohablantes.

**BIBLIOGRAFÍA**

1. Muñoz JS, Linares G, Peña IA. Trombosis del stent. Antes y después de los stents farmacológicos. En: Sousa A GMR, Abizaid A, Martínez Ríos M, Berrocal D, Sousa JE, eds. Intervenciones cardiovasculares SOLACI. 2ªed. Colombia; 2009. p. 453-67.
2. Morice MC, Serruys PW, Sousa JE, Fajadet J, BanHayashi E, Perin M, *et al.* A randomized comparison of a sirolimus-eluting stent with a standard stent for coronary revascularization. *N Engl J Med.* 2002;346(23):1773-80.
3. de la Torre Hernández JM, Windecker S. Trombosis muy tardía con nuevos stentsfarmacoactivos, ¿ha dejado de ser un asunto relevante? *Rev Esp Cardiol.* 2012;65(7):595-8.
4. Holmes DR, Kereiakes DJ, Garg S, Serruys PW, Dehmer GJ, Ellis SG, *et al.* Stent thrombosis. *J Am Coll Cardiol.* 2010;56(17):1357-65.
5. García Tejada J, Albarrán González-Trevilla A. Stents y trombosis. *Med Clin.* 2008;130(5):175-6.
6. Laskey WK, Yancy CW, Maisel WH. Thrombosis in coronary drug-eluting stent. Report From the Meeting of the Circulatory System Medical Devices Advisory Panel of the Food and Drug Administration Center for Devices and Radiologic Health, December 7-8, 2006. *Circulation.* 2007; 115(17):2352-7.
7. Takano M, Yamamoto M, Mizuno K. Two cases of coronary stent thrombosis very late after bare-metal stenting. *JACC Cardiovasc Interv.* 2009; 2(12):1286-7.
8. Soto G, Sepúlveda P, Donoso H, Puentes A, Bellet A, Albisa G, *et al.* Trombosis “extremadamente” tardía de stent. *Rev Chil Cardiol.* 2012;31(3):263-6.

9. Cuesta J, Rivero F, Bastante T, Benedicto A, Alfonso F. Ruptured "non-culprit" in-stent neoatherosclerosis during ST-segment elevation acute myocardial infarction. *EuroIntervention*. 2016; 12(10):1222.
10. Filgueiras Frías CE, Bestard Bicet R, Laria Menchaca S, López Ferrero L, Pérez del Todo JM, Villanueva Ponte LH. Trombosis muy tardía de stent convencional. Una sorpresa desagradable. *Rev Cubana Cardiol Cir Cardiovasc*. 2011;17(2): 180-5.