






Torsade de pointes en una paciente con disfunción de marcapasos VVI

Dr. Geordan Goire Guevara¹✉, Dr. Yassel Arias Otamendy¹, Dra. Marleny Cruz Cardentey², Dr. Lázaro Artemio Cuza¹, Dr. Georbis Fournier Calzado¹, Dr. Pedro Rodríguez Peláez¹, Dr. Roger García Kindelán¹, Dra. Yaumara Knight Fernández¹, Dr. Yohelis Cardoza Llacert¹ y Dra. Brisis Columbié Hodelín¹

¹Servicio de Cardiología, Hospital General Docente Dr. Agostinho Neto. Guantánamo, Cuba.

²Departamento de Arritmia y Marcapasos, Servicio de Cardiología, Hospital Clínico Quirúrgico Hermanos Ameijeiras. La Habana, Cuba.

Full English text of this article is also available

INFORMACIÓN DEL ARTÍCULO

Recibido: 3 de febrero de 2019

Aceptado: 7 de marzo de 2019

Conflicto de intereses

Los autores declaran que no existen conflictos de intereses

Imágenes

Las imágenes de exámenes complementarios se muestran con el consentimiento del paciente.

Abreviaturas

BAV: bloqueo aurículo-ventricular

MSC: muerte súbita cardíaca

TdP: torsade de pointes

RESUMEN

La *torsade de pointes* es una taquiarritmia ventricular de gran importancia clínica que aparece típicamente en presencia de un intervalo QT prolongado y que, sin identificación y tratamiento puntual, puede conducir a la muerte súbita cardíaca. La prolongación de los intervalos QT y QT corregido aumenta significativamente la posibilidad de que aparezca esta arritmia en los síndromes de QT largo congénitos o adquiridos. En casi todos los pacientes, dichos intervalos se encuentran marcadamente prolongados en el período previo al evento arritmico. Se describe un caso de una paciente con marcapasos que presentó esta arritmia y sufrió varios episodios sincopales.

Palabras clave: *Torsades de pointes*, Síndrome de QT largo, Muerte súbita cardíaca

Torsade de pointes in a patient with VVI pacemaker dysfunction

ABSTRACT

Torsade de pointes is a clinically important ventricular tachyarrhythmia that typically appears in the presence of a long QT interval and which, without prompt identification and treatment, can lead to sudden cardiac death. The prolongation of QT and corrected QT intervals significantly increases the chance of this arrhythmia to appear in congenital or acquired long QT syndromes. In almost all patients, these intervals are markedly long in the period prior to the arrhythmic event. We describe a case of a female patient with a pacemaker who presented this arrhythmia and suffered several syncopal events.

Keywords: *Torsades de pointes, Long QT syndrome, Sudden cardiac death*

INTRODUCCIÓN

Las arritmias cardíacas conforman un amplio y heterogéneo grupo de anomalías eléctricas del corazón, con o sin cardiopatía estructural subyacente. Pueden ser inocuas, predisponer al desarrollo de accidentes cerebrovasculares o embolias potencialmente mortales, o constituir una urgencia de riesgo vital que dé lugar a muerte súbita cardíaca (MSC), una de las causas de muerte comunes en países desarrollados¹⁻³.

✉ G Goire Guevara

Hospital General Docente Dr. Agostinho Neto. Carretera El Salvador Km 1, CP 95100. Guantánamo, Cuba.

Correos electrónicos:

ggoire@infomed.sld.cu y

gggeordan@gmail.com

La mayoría de las MSC en jóvenes y adultos son atribuibles a anomalías cardiovasculares estructurales identificables en la autopsia^{1,2}, aunque hasta en un 30-50% de esas personas la muerte súbita queda sin explicación, aun después de una autopsia completa y de la pertinente investigación médico-legal¹.

El intervalo QT es la representación eléctrica de la sístole ventricular, tanto del período de despolarización como de repolarización, se extiende desde el inicio del complejo QRS hasta el final de la onda T. Las derivaciones con mayor valor predictivo positivo para medir el QT son las derivaciones V₅, V₆ y D_{II}. Para determinar con exactitud el intervalo QT, se calcula el QT como se evidencia en el electrocardiograma y se corrige según la frecuencia cardíaca (QT corregido [QTc])³⁻⁵. Las mujeres presentan un intervalo QT más prolongado que los hombres, además de una mayor susceptibilidad a su prolongación ante los mismos factores que determinan su prolongación de manera adquirida⁶.

Esta prolongación del QT, inducida por fármacos y otros factores; así como la *torsade de pointes* (TdP) producida por estas causas, son una constante preocupación para los médicos que recetan medicamentos con riesgo de generar estos efectos secundarios, no deseados y potencialmente mortales. La incidencia estimada de este tipo de TdP (inducidas por fármacos) oscila entre 1 y 8%, en dependencia del fármaco y la dosis⁷. Aunque la aparición de MSC por esta causa es infrecuente, existe una extensa lista de fármacos «torsadógenos» o con «sensibilidad de QT» que no solo incluye fármacos antiarrítmicos, como quinidina, sotalol y dofetilida, sino también otros, como antipsicóticos, metadona, anti-histamínicos y cisaprida, entre otros; así como alteraciones electrolíticas, hipopotasemia, hipomagnesemia e hipocalcemia⁸. En general se han descrito más de 100 medicamentos con el potencial de prolongar el QT y generar este tipo de arritmias, así como afecciones del sistema nervioso central y episodios bradiarrítmicos importantes. Cuando esta arritmia aparece en pacientes con bradicardia, puede deberse al fenómeno de dependencia de frecuencia inversa, con lo cual hay disminución del potasio extracelular local y bloqueo de los canales I_{Kr} con la subsecuente prolongación del QT⁹.

El término TdP fue introducido en 1966 por Desserenne y colaboradores^{10,11}, para describir la característica particular de los complejos QRS (*pointes*) que parecen girar alrededor de la línea isoeléctrica. En su descripción original¹¹, la frecuencia cardíaca oscilaba entre 160-280 latidos por minuto (pro-

medio de 220). Por lo general, las *torsades de pointes* terminan en forma espontánea; sin embargo, eventualmente, pueden degenerar en fibrilación ventricular. No se conocen bien sus mecanismos electrofisiológicos, pero casi todos los datos señalan que las posdespolarizaciones precoces dan cuenta del síndrome de QT largo y de las TdP o, al menos, de su inicio. Su perpetuación puede deberse a la actividad inducida, la reentrada por dispersión de la repolarización causada por las posdespolarizaciones precoces, o un automatismo anómalo. No obstante, la mayoría de los datos actuales señalan la reentrada transmural como el mecanismo más verosímil de la perpetuación¹².

La TdP secundaria a síndrome de QT largo adquirido presenta una morfología y un modo de comienzo típicos. En 1983, Kay *et al*¹³ describieron una forma de inicio característica, denominada secuencia de ciclo ventricular «corta-larga-corta». En este caso, el primer complejo ventricular es un latido prematuro o el último de una salva de extrasístoles, que es ulteriormente seguido por una pausa y un subsecuente latido supraventricular; posteriormente, aparece otro latido ventricular prematuro a una longitud de ciclo relativamente corta y ocasiona un episodio de TdP.

CASO CLÍNICO

Paciente de 76 años de edad, con antecedentes de hipertensión arterial y diabetes mellitus tipo 2, bajo tratamiento con amlodipino 10 mg/día, hidroclorotiazida 25 mg/día y glibenclamida 30 mg/día, que también tiene un marcapasos monocameral (VVI, Medtronic, EEUU) implantado 5 años antes por un bloqueo aurículo-ventricular de tercer grado (BAV completo), y que presentó 2 episodios de pérdida de conocimiento de minutos de duración, acompañados de palidez, frialdad y sudoración profusa, sin recordar lo sucedido cuando recobraba la conciencia posterior a dichos episodios. Por tales motivos fue remitida a nuestro servicio donde, una vez que se decidió su ingreso, presentó otro episodio con manifestaciones clínicas similares.

El examen físico, durante del tercer episodio sincopal, la paciente presentaba –además de los síntomas descritos anteriormente– taquipnea ligera, hipotensión arterial 70/50 mmHg, pulso periférico filiforme e irregular y 28 respiraciones por minuto.

Se realizó un electrocardiograma donde se hallaron los siguientes datos: patrón de estimulación,

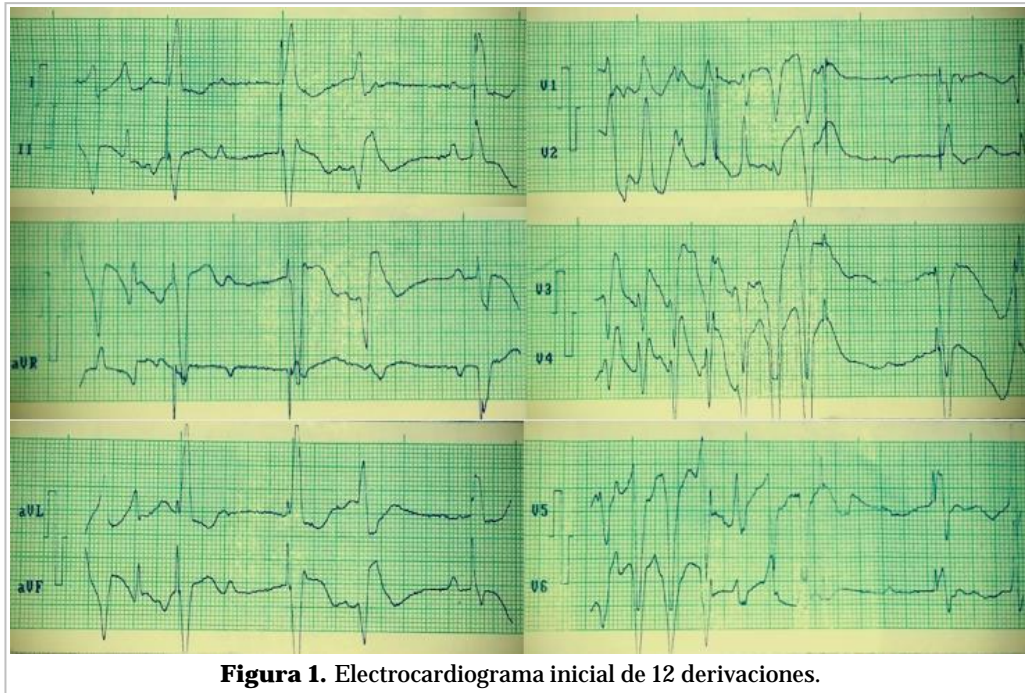


Figura 1. Electrocardiograma inicial de 12 derivaciones.

detección y captura por marcapasos VVI monopolar, con patrón de BCRIHH, ángulo del QRS superior, patrón de apropiada discordancia en precordiales, BAV completo con disociación aurículo-ventricular, intervalo básico desde la primera espiga vista hasta la segunda de 1000 ms en derivaciones estándar y de miembros, intervalo de escape desde extrasístole ventricular localizada a continuación del segundo latido electroestimulado hasta el tercero con su espiga de 1000 ms; además se aprecia al comienzo del registro, en derivaciones estándar y de miembros, ritmos consistente con taquicardia ventricular polimorfa tipo TdP, mejor registrada en derivaciones precordiales (primeros 7 latidos), luego se observa fallo de detección con espiga de marcapasos que cae sobre la onda T del último latido de la TdP, que coincide con el período refractario absoluto y, por lo tanto, no es capaz de producir captura ventricular, pero entre esta espiga y la próxima, el intervalo básico vuelve a ser de 1000 ms. Se aprecia alternancia y muescas de la

onda T, con QT y QTc normales (**Figura 1**).

A continuación se le realizó un D_{II} largo, donde se encontraron los siguientes elementos: en el trazo su-superior (**Figura 2**) se aprecian 3 latidos de bigeminismo ventricular con intervalo de acoplamiento corto, los dos primeros complejos bigeminados presentan un QT de 520 ms y QTc de 631 ms -calculado por la fórmula de Fridericia-, dispersión del QT mayor a 60 ms, y posterior al último complejo ventricular prematuro bigeminado, se observan dos extrasístoles de focos diferentes que inician un episodio corto torsadogénico que continúa en el trazo infe-

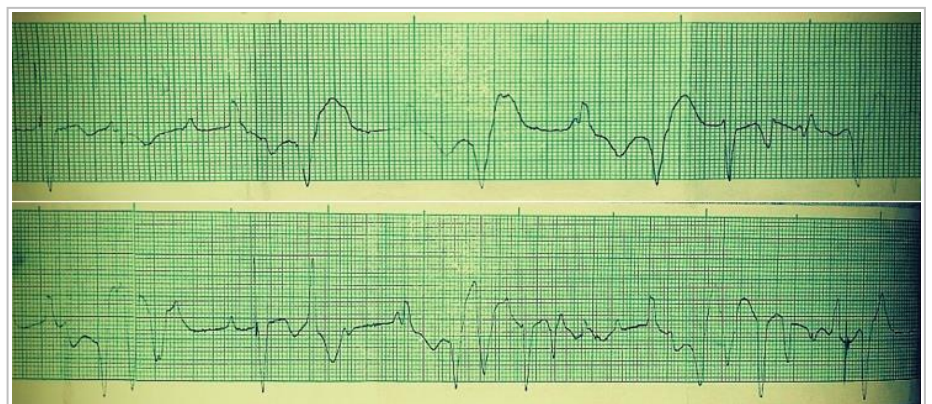


Figura 2. D_{II} largo durante el evento sincopal.

rior; posteriormente se observa un latido electroestimulado, otra extrasístole ventricular con acoplamiento corto que desencadena un episodio más largo de TdP de 13 complejos, que cesa cuando el dispositivo vuelve a capturar al ventrículo, pero con fallo de detección, apréciase la espiga a nivel del ST del último complejo ventricular. Existe además disociación aurículo-ventricular por BAV completo.

Se tomó muestra para ionograma y otros análisis (Tabla), donde se observó hipopotasemia e hiperglucemia moderadas, y se realizó también un ecocardiograma donde no se apreciaron anomalías estructurales o funcionales de interés.

Al no encontrar elementos clínicos, enzimáticos, imagenológicos o electrocardiográficos que sugirieran isquemia miocárdica aguda, no existir el antecedente personal o familiar de síndrome de QT largo congénito y observarse hipopotasemia moderada, además de constar el uso de dosis máxima del hipoglucemiante oral glibenclamida; a todo lo que se le suman los elementos electrocardiográficos descritos, se diagnosticó un síndrome de QT largo adquirido, secundario al trastorno electrolítico y, presumiblemente, al uso de sulfonilureas en el tratamiento de la diabetes mellitus, con la consecuente aparición de episodios de síncope y taquicardia ventricular tipo TdP. Por estas razones se instauraron las siguientes medidas terapéuticas: corrección aguda del cuadro de hipopotasemia, se administró sulfato de magnesio al 10% endovenoso y terapéutica inotrópica positiva con dobutamina, se sustituyó el fármaco hipoglucemiante inicialmente por insulina, se reprogramó el dispositivo de estimulación intracardíaca aumentándose la frecuencia cardíaca básica y optimizándose los umbrales de amplitud y duración de los impulsos, por lo cual se corrigieron los fallos de captura y detección –también contribuyentes a los eventos taquiarrítmicos ventriculares– y, con todas estas medidas, desaparecieron el cuadro sincopal y los episodios de TdP.

Una vez corregido el cuadro arrítmico se asoció enalapril al tratamiento antihipertensivo, en sustitución del diurético tiazídico, con el objetivo –además–

del mayor ahorro de potasio que ofrece dicho fármaco.

Se realizó un electrocardiograma posterior (Figura 3) que confirmó la ausencia de eventos arritmogénicos, con presencia de ritmo propio de estimulación y captura ventricular por marcapasos VVI monopolar, con intervalos básicos y de escape equidistantes (800 ms) a una frecuencia cardíaca de 75 lpm, con extrasístoles ventriculares monomorfas aisladas.

Se le pidió a la paciente su consentimiento para realizarle reintervención con colocación del cable

Tabla. Resultados de la hemoquímica.

Parámetro	Valor
Potasio	2,3 mEq/l
Sodio	142 mEq/L
Cloro	90 mEq/L
Calcio iónico	1,25 mmol/l
CK-MB	18 U/l
CK (fosfocreatin quinasa)	97 U/l
Glucemia	12,6 mmol/l
Creatinina	124 µmol/l

CK-MB, fosfocreatin quinasa isoenzima MB

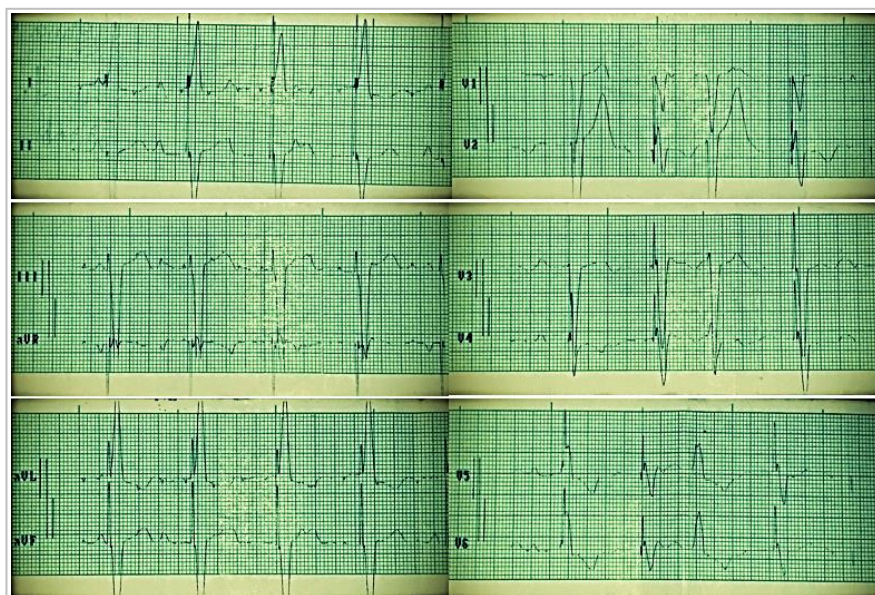


Figura 3. Electrocardiograma de 12 derivaciones posterior a la instauración del tratamiento y reprogramación del dispositivo.

auricular y cambio del generador a bicameral, para lograr una secuencia de activación aurículo-ventricular sincronizada, pero se negó a dicho procedimiento.

Luego de 72 horas asintomática, sin recurrencia de la taquiarritmia ventricular, la paciente fue egresada de nuestro servicio y se trasladó al de Medicina Interna para continuar el estudio del desequilibrio hidroelectrolítico, y reajustar el tratamiento para la diabetes mellitus, con la sugerencia de que no se emplearan sulfonilureas.

COMENTARIOS

En el caso descrito se puede apreciar como la confluencia de factores hidroelectrolíticos (hipopotasemia), farmacológicos (uso de glibenclamida) y la disfunción del marcapasos permanente, llevaron a la aparición de un síndrome de QT prolongado adquirido con TdP y síncope, en una paciente sin otros elementos bioquímicos, clínicos o congénitos que explicaran esta situación.

Además de su función y su objetivo de acción específicos, la gran mayoría de los medicamentos con potenciales efectos secundarios predisponentes al desarrollo de TdP son antagonistas del canal $I_{kr}/K_v11.1$, también llamados antagonistas del canal HERG (*human ether-a-go-go-related*). De hecho, los fármacos que prolongan el QT crean un fenotipo similar al síndrome de QT largo tipo 2, por disminución de la eficacia de la repolarización y ulterior alargamiento del potencial de acción cardíaco⁹.

Se conoce desde hace mucho tiempo que los trastornos electrolíticos como la hipopotasemia, hipomagnesemia e hipocalcemia potencian la aparición de esta manifestación proarrítmica. Si a esto se le añaden fármacos con potencial torsadogénico, entonces puede ser más frecuente la aparición de síndrome de QT prolongado con síntomas, que pueden ir desde el síncope hasta la muerte súbita por TdP o fibrilación ventricular si no se realiza un diagnóstico y tratamiento precoces^{14,15}.

Leonard *et al*¹⁶ demostraron, en un estudio reciente, que las sulfonilureas, como la glibenclamida y la glimepirida potencialmente bloquean los canales de ATP dependientes de potasio, que podrían atenuar o abolir el precondicionamiento isquémico, y prevenir y acortar la duración del potencial de acción, así como inhibir el canal sustentado por el gen HERG, lo que se relacionaría con la prolongación del intervalo QT del electrocardiograma.

Otros autores plantean igualmente que la glibenclamida, además de ser la sulfonilurea de segunda generación que tiene más riesgo de hipoglucemias, puede producir los efectos descritos sobre el canal sustentado por el gen HERG y los canales ATP dependientes de potasio, lo que minimiza la respuesta natural a la excitabilidad del miocardio a la isquemia aguda y aumenta el riesgo de arritmias causadas por los retrasos en la despolarización, pero puede bloquear las arritmias por reentrada^{16,17}.

Válido apreciar que nuestra paciente con un marcapasos VVI, con BAV completo, desarrolló TdP debido al fallo de estimulación intermitente, por lo mismo se produjeron también contracciones ventriculares prematuras que indujeron secuencias ventriculares cortas-largas-cortas. Estos hechos, asociados a la hipopotasemia y el uso de glibenclamida, pudieron haberse combinado para resultar en irregularidades del intervalo R-R, lo que subsecuentemente redujo la reserva de repolarización e inició la TdP. En los BAV completos, cuando el ritmo de escape es lento, mientras más irregular sea el intervalo R-R, mucho mayor serán los períodos refractarios y la duración del potencial de acción, y como resultado aumentan las posibilidades para la generación de arritmias reentrantes TdP.

Se han publicado casos similares de episodios de TdP en pacientes con BAV completo y marcapasos implantados. Palanca *et al*¹⁸ describieron episodios de síncope debido a este tipo de arritmia ventricular maligna en 3 pacientes con BAV completo después de una implantación de un cable-electrodo único en un marcapasos VDD. La detección atrial intermitente defectuosa puede conducir al cambio a modo VVI en esta modalidad, lo cual puede inducir a la bradicardia y oscilaciones repentinas del intervalo R-R, que actúan como un desencadenante para la iniciación de TdP.

La medición del QTc en nuestro caso fue realizada según la fórmula de Fridericia, ya que es considerablemente superior a la de Bazett a la hora de medir este parámetro electrocardiográfico cuando la frecuencia cardíaca está fuera del rango fisiológico¹⁹.

Cabe señalar que los elementos electrocardiográficos de muy alto riesgo de muerte súbita que presentó esta paciente, registrados durante el tercer episodio sincopal, se identificaron en el trazo de la derivación D_{II} con el episodio de extrasístoles ventriculares bigeminadas, y aparte de la prolongación llamativa del intervalo QT, con evidente dispersión, se observaron muescas en las ondas T, alternancia de duración de las mismas, así como complejos ven-

triculares prematuros multifocales y polimorfos con intervalos de acoplamiento cortos; todos, elementos de mal pronóstico y elevada probabilidad de arritmogénesis ventricular.

Los signos electrocardiográficos sugerentes de MSC siempre se deben tener en cuenta cuando examinamos un electrocardiograma, método complementario valioso para estratificar el riesgo que pudiera tener un paciente de presentar arritmias malignas, para poder ofrecerle las mejores opciones terapéuticas con vista a evitar complicaciones graves o incluso letales.

BIBLIOGRAFÍA

1. Tester DJ, Ackerman MJ. The molecular autopsy: should the evaluation continue after the funeral? *Pediatr Cardiol.* 2012;33(3):461-70.
2. Tester DJ, Medeiros-Domingo A, Will ML, Haglund CM, Ackerman MJ. Cardiac channel molecular autopsy: insights from 173 consecutive cases of autopsy-negative sudden unexplained death referred for postmortem genetic testing. *Mayo Clin Proc.* 2012;87(6):524-39.
3. Arnestad M, Crotti L, Rognum TO, Insolia R, Pedrazzini M, Ferrandi C, *et al.* Prevalence of long-QT syndrome gene variants in sudden infant death syndrome. *Circulation.* 2007;115(3):361-7.
4. Van Norstrand DW, Ackerman MJ. Sudden infant death syndrome: do ion channels play a role? *Heart Rhythm.* 2009;6(2):272-8.
5. Contreras E, Gómez JE, Zuluaga SX. Síndrome de QT largo. *Rev Colomb Cardiol.* 2008;15(1):12-7.
6. Sovari AA, Kocheril AG, Assadi R, Baas AS. Long QT Syndrome [Internet]. *Medscape: e-medicine* [citado 29 Ene 2019]; 2017. Disponible en: <https://emedicine.medscape.com/article/157826-overview#a3>
7. Roden DM. Long QT syndrome: reduced repolarization reserve and the genetic link. *J Intern Med.* 2006;259(1):59-69.
8. Fitzgerald PT, Ackerman MJ. Drug-induced torsades de pointes: the evolving role of pharmacogenetics. *Heart Rhythm.* 2005;2(2 Suppl):S30-7.
9. Modell SM, Lehmann MH. The long QT syndrome family of cardiac ion channelopathies: a HuGE review. *Genet Med.* 2006;8(3):143-55.
10. Dessertenne F. La tachycardie ventriculaire à deux foyers opposés variables. *Arch Mal Coeur Vaiss.* 1966;59(2):263-72.
11. Dessertenne F, Fablato A, Coumel P. Un chapitre nouveau d'electrocardiographie: Les variations progressive de l'amplitude de l'electrocardiogramme. *Actual Cardiol Angeiol Int.* 1966;15:241-58.
12. Keren A, Tzivoni D, Gavish D, Levi J, Gottlieb S, Benhorin J, *et al.* Etiology, warning signs and therapy of torsade de pointes. A study of 10 patients. *Circulation.* 1981;64(6):1167-74.
13. Kay GN, Plumb VJ, Arciniegas JG, Henthorn RW, Waldo AL. Torsade de pointes: the long-short initiating sequence and other clinical features: observations in 32 patients. *J Am Coll Cardiol.* 1983; 2(5):806-17.
14. Curry P, Fitchett D, Stubbs W, Krikler D. Ventricular arrhythmias and hypokalaemia. *Lancet.* 1976; 2(7979):231-3.
15. Surawicz B. Is hypomagnesemia or magnesium deficiency arrhythmogenic? *J Am Coll Cardiol.* 1989;14(4):1093-6.
16. Leonard CE, Brensinger CM, Aquilante CL, Bilker WB, Boudreau DM, Deo R, *et al.* Comparative safety of sulfonylureas and the risk of sudden cardiac arrest and ventricular arrhythmia. *Diabetes Care.* 2018;41(4):713-22.
17. Rados DV, Pinto LC, Remonti LR, Leitão CB, Gross JL. (2016) The Association between sulfonylurea use and all-cause and cardiovascular mortality: A meta-analysis with trial sequential analysis of randomized clinical trials. *PLoS Med* [Internet]. 2016 [citado 2 Feb 2019] 13(4):e1001992. Disponible en: <https://www.ncbi.nlm.nih.gov/pmc/articles/PMC4829174/pdf/pmed.1001992.pdf>
18. Palanca V, Navarro A, Jiménez J, Quesada A, Morrell S, Roda J. Infrasonado auricular intermitente de marcapasos VDD en pacientes con repolarización sensible a bradicardia: un potencial mecanismo de arritmias ventriculares. *Rev Esp Cardiol.* 2010;63(2):229-32.
19. Perz S, Küfner R, Meisinger C, Ziegler D, Englmeier KH, and members of the KORA Study Group. The effect of different QT interval corrections for heart rate on the QT distributions in diabetics and non-diabetic subjects. *Beitrag zur 38. Jahrestagung der Deutschen Gesellschaft für Biomedizinische Technik im VDE BMT 2004, TU Ilmenau, 22-24/09/2004. Biomedizinische Technik 2004;49 (Ergänzungsband 2):296-7.*