

Mapeo y ablación exitosa, desde el interior de la vena cardíaca magna, de extrasístoles ventriculares originados en el techo (summit) del ventrículo izquierdo

Dr.C. Elibet Chávez González¹✉, Dr. Raimundo Carmona Puerta¹, Dra. Elizabeth Lorenzo Martínez², Dr. Juan M. Cruz Elizundia¹, Dr. Gustavo Padrón Peña¹, MSc. Dr. Ramiro R. Ramos Ramírez¹, MSc. Dr. Arnaldo Rodríguez León¹ y Dr. Luis D. Barja³

¹Servicio de Estimulación Cardíaca y Electrofisiología, Cardiocentro Ernesto Che Guevara. Santa Clara, Villa Clara, Cuba.

²Departamento de Ciencias Fisiológicas, Universidad de Ciencias Médicas de Villa Clara. Santa Clara, Villa Clara, Cuba.

³Servicio de Electrofisiología y Marcapasos, Hospital Universitario Austral. Buenos Aires, Argentina.

Full English text of this article is also available

INFORMACIÓN DEL ARTÍCULO

Recibido: 20 de febrero de 2019

Aceptado: 7 de marzo de 2019

Conflictos de intereses

Los autores declaran que no existen conflictos de intereses

Abreviaturas

CVP: contracciones ventriculares prematuras

VI: ventrículo izquierdo

VCM: vena cardíaca magna

VIA: vena interventricular anterior

RESUMEN

Se presenta el caso de una paciente de 43 años, con antecedentes de salud aparente, hasta varias semanas previas a su ingreso, cuando comenzó a presentar síncope precedidos de palpitaciones. Se realizó estudio electrofisiológico y se demostró precocidad en la porción distal del electrodo de registro de seno coronario, que corresponde a la vena cardíaca magna (interventricular anterior) y techo (*summit*) del ventrículo izquierdo. A pesar del excelente registro precoz se estudiaron estructuras vecinas como el tracto de salida del ventrículo izquierdo en la cúspide coronaria izquierda, aquí el mapeo eléctrico (*pace mapping*) no fue concordante total. En el sitio de la precocidad obtenida dentro del sistema venoso cardíaco se realizó mapeo concordante 100%, con una precocidad del catéter de ablación de -30 milisegundos. Se decidió ablación con incrementos progresivos de temperatura y potencia con corte de impedancia (*termomapping*) y se logró el éxito de la ablación sin reproducibilidad de la arritmia y excelente evolución posterior.

Palabras clave: Técnicas electrofisiológicas cardíacas, Ablación por radiofrecuencia, Extrasístoles ventriculares, Taquicardia ventricular

Mapping and successful ablation, from within the great cardiac vein, of premature ventricular contractions originating from the summit of the left ventricle

ABSTRACT

The case of a 43-year-old female patient is presented, with an apparent history of good health, up to several weeks prior to admission, when she began to present syncope preceded by palpitations. An electrophysiological study was performed and precocity in the distal portion of the coronary sinus recording electrode was demonstrated, which corresponds to the great cardiac vein (anterior interventricular vein) and summit of the left ventricle. Despite the excellent early registration, neighboring structures were studied, such as the left ventricular outflow tract in the left coronary cusp, here the pace mapping was not totally concordant. At the site of the precocity obtained within the cardiac venous system, a 100% concordant mapping was achieved, with an ablation catheter's precocity of -30 millisecond.

✉ E Chávez González

Cardiocentro Ernesto Che Guevara
Calle Cuba 610

e/ Barcelona y Capitán Velasco.

Santa Clara 50200. Villa Clara, Cuba.

Correo electrónico:

elibetcg@infomed.sld.cu

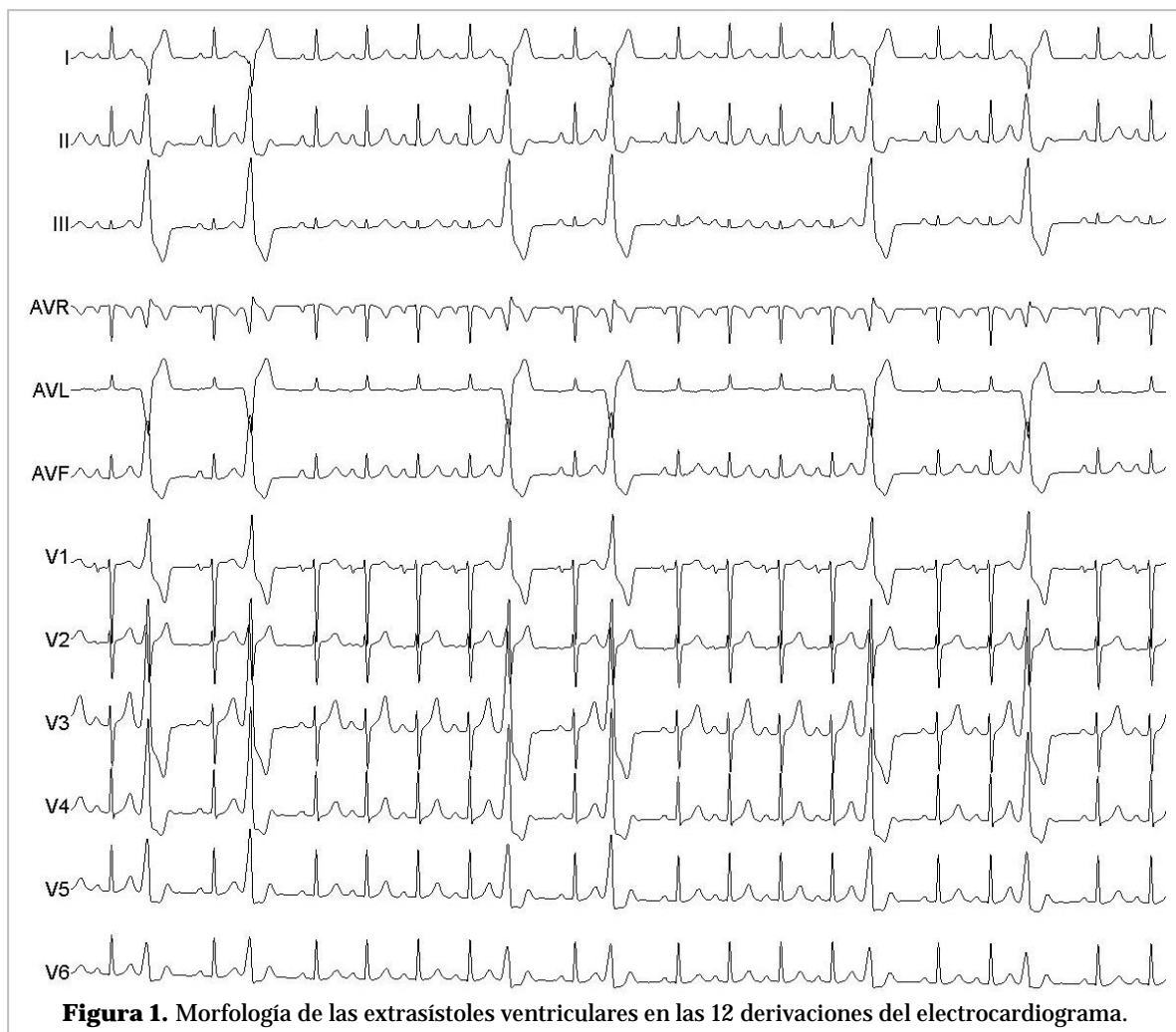
onds. The ablation was decided with progressive increases in temperature and power with thermomapping and the success of the ablation was achieved without reproducibility of the arrhythmia and excellent subsequent evolution.

Keywords: Cardiac electrophysiologic techniques, Radiofrequency ablation, Premature ventricular contraction, Ventricular tachycardia

INTRODUCCIÓN

Aproximadamente entre un 12 y 14% de las arritmias ventriculares izquierdas idiopáticas tienen su origen en el techo (*summit*) del ventrículo izquierdo (VI), que corresponde a una región triangular epicárdica de su tracto de salida. El vértice lo forma la bifurcación del tronco coronario izquierdo en la descendente anterior y circunfleja, y su base está formada por el arco imaginario que conecta la primera rama

perforante septal (de la descendente anterior) con la arteria circunfleja¹. La vena coronaria mayor o vena cardíaca magna (VCM) lo divide lateralmente a la altura de su unión con el segmento que corresponde a la vena interventricular anterior (VIA), en un área accesible a la ablación en la parte inferior y otra inaccesible en la parte superior¹. La arritmia ventricular originada en el *summit* de VI, electrocardiográficamente suele mostrar una morfología de bloqueo de rama derecha del Haz de His con eje infe-



rior y desviación a la derecha, con mayor voltaje de la onda R de D_{III}, comparada con D_{II}; presencia de QS en D_I en el 30% de los casos; pérdida brusca de la R en V₂, comparada con V₁ y V₃, por oposición anatómica del electrodo explorador, y relación Q-aVL/Q-aVR > 1,45; con presencia de una deflexión rápida al inicio del QRS (pseudodelta) superior a 34 milisegundos (ms).

En los últimos años, en la bibliografía médica, se ha prestado una atención creciente a la ablación de las arritmias ventriculares del *summit* del VI, dada su considerable frecuencia y las dificultades que plantean los aspectos técnicos de la ablación con catéter; sin embargo, el éxito de la ablación puede ser superior al 90%^{1,2}.

CASO CLÍNICO

Se presenta el caso de una mujer de 43 años de edad, que ingresa en el Servicio de Cardiología por haber presentado síncope a repetición varias semanas antes del ingreso, siempre precedidos de palpitaciones. En el electrocardiograma dinámico de 24 horas (Holter) se demostró la presencia de contracciones ventriculares prematuras (CVP) sintomáticas, con una alta densidad (más del 35% del total de latidos), que tenían las siguientes características electrocardiográficas (**Figura 1**): QS en D_I, pequeña pérdida de la R de V₂ comparada con V₁ y V₃, relación Q-aVL/Q-aVR > 1,45; y duración del QRS de 160 milisegundos (ms) en D_{II}, donde se observa la presencia de una pseudodelta > 40 ms.

Se decidió entonces realizar un estudio electrofisiológico, con la paciente bajo sedación profunda con propofol (1,5 mg/kg), monitorización de la presión arterial y oximetría de pulso. Se colocaron los electrodos cuatripolar y decapolar en el haz de His y en el seno coronario, respectivamente, este último se introdujo hasta la porción más anterior, en la

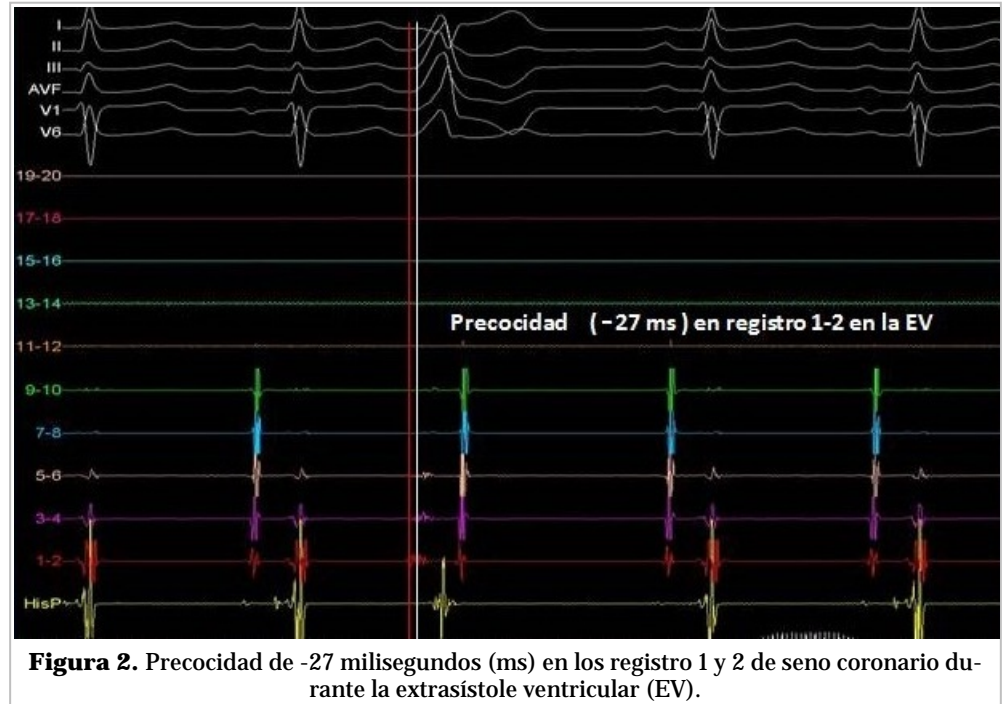


Figura 2. Precocidad de -27 milisegundos (ms) en los registro 1 y 2 de seno coronario durante la extrasístole ventricular (EV).

región de la VCM/VIA. Inmediatamente se identificó un registro de electrograma ventricular intracavitario en seno coronario 1-2, con precocidad de -27 ms al inicio del QRS de la CVP (**Figura 2**). Dada la precocidad desde seno coronario 1-2, se realizó mapeo eléctrico (*pace mapping*) en este punto, con 100 % de concordancia. Se introdujo un catéter de ablación de 8 mm (*AICath Red TC LT G FullCircle* de BIOTRONIK) más distal a la región de seno coronario 1-2 (**Figura 3**). Se administró heparina sódica según el peso de la paciente.

Se realizó mapeo del tracto de salida del VI a nivel de la cúspide coronariana izquierda, debido a las relaciones anatómicas que tiene con esta porción; pero los registros no fueron superiores a lo observado desde seno coronario 1-2. El mapeo eléctrico a ese nivel (**Figura 4, B y C**) mostró concordancia aproximadamente en 8 derivaciones de 12 con las CVP del electrocardiograma de la paciente, pues mostraba rS en D_I y s pequeña, bien definida, de V₄ a V₆, que no fue observada en las CVP del electrocardiograma inicial. Con el catéter de ablación dentro de la VCM/VIA se mapeó y se evidenció una precocidad de -30 ms (en el registro intracavitario de color blanco) y un mapeo eléctrico con concordancia en las 12 derivaciones exploradas (**Figura 4D**).

Este segmento mapeado tenía precocidad y mapeo eléctrico local adecuados, por lo que se decidió

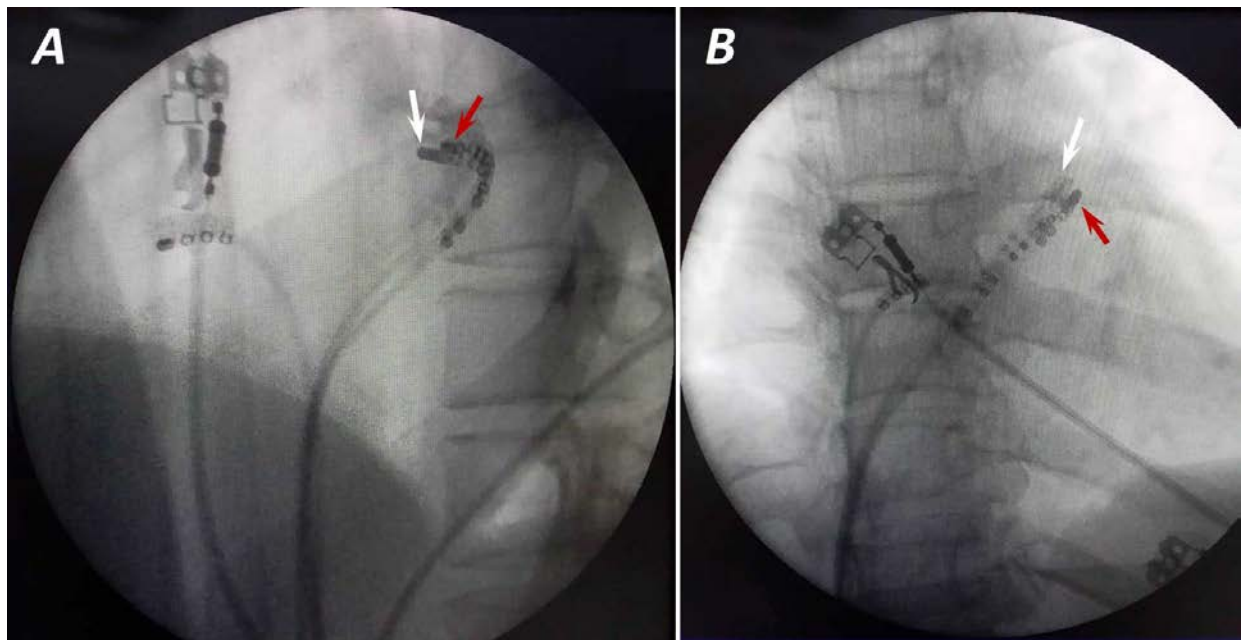


Figura 3. Fluoroscopia que muestra la ubicación de los catéteres decapolar (flecha roja) y de ablación (flecha blanca) en los sitios de precocidad y ablación. **A.** Vista oblicua anterior izquierda. **B.** Vista oblicua anterior derecha.

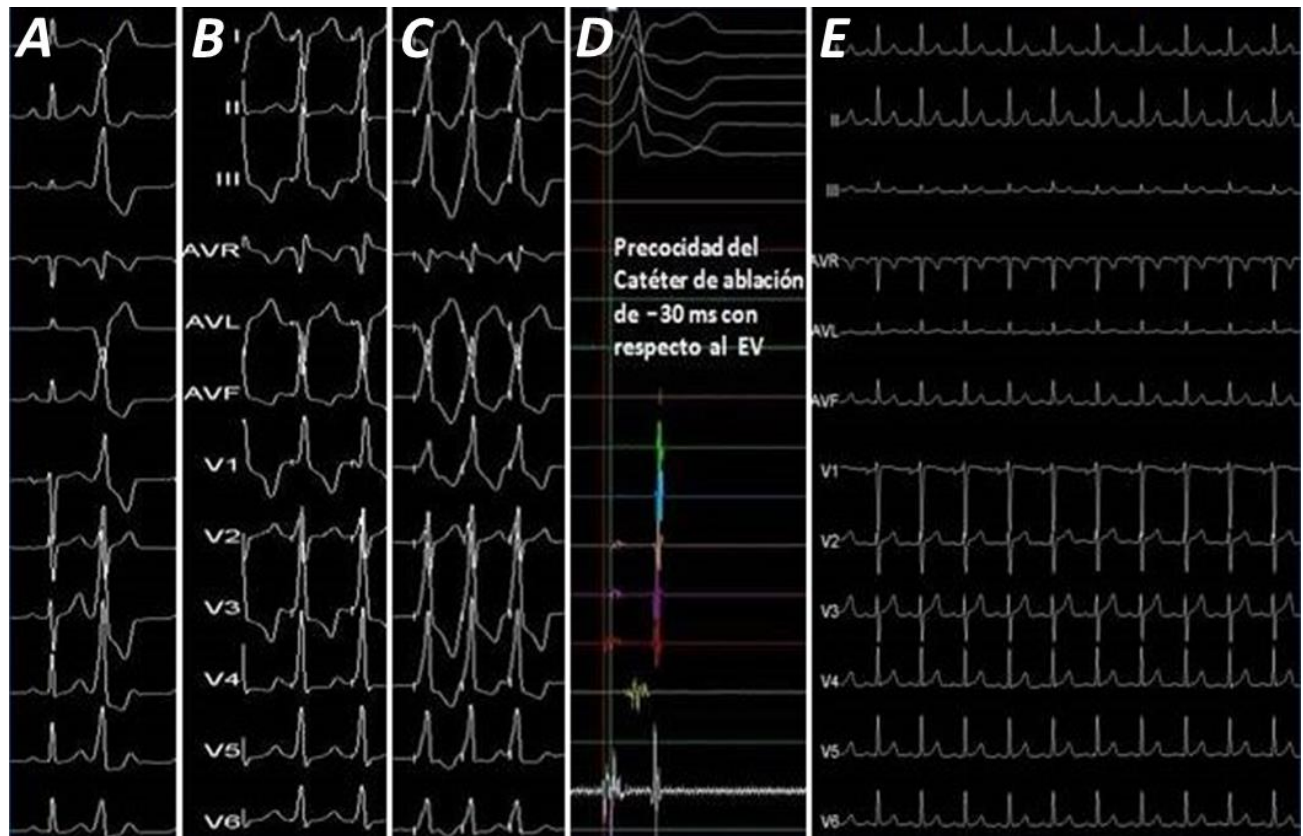


Figura 4. Diferentes registros durante el estudio electrofisiológico **A.** Morfología de las extrasístoles ventriculares en el *summit* del ventrículo izquierdo. **B.** Mapeo eléctrico a nivel de la cúpide coronaria izquierda. **C.** *Idem* desde la vena cardíaca magna. **D.** Precocidad en la ablación. **E.** Electrocardiograma de 12 derivaciones postablación.

realizar aplicaciones dentro de la VCM a baja temperatura (50 W de potencia, 50 °C de temperatura y corte según impedancia), con lo que se evidenció la desaparición inmediata durante la aplicación y reaparición luego de su finalización (*thermomapping*). Se incrementaron la temperatura y la potencia a 55 °C y 65 W, respectivamente, con iguales parámetros de corte según impedancia, con lo que se logró la desaparición de las CVP en forma inmediata y sostenida tras una aplicación de 90 segundos (**Figura 4E**).

Se mantuvo la hemodinámica estable y la oximetría de pulso con 100% de saturación periférica. Las CVP o arritmias ventriculares no fueron inducibles con administración de isoproterenol a 4 mcg/min y protocolo de estimulación desde ventrículo derecho, con longitud de ciclo de 300 ms y tres extraestímulos, introducidos decrecientemente hasta 200 ms.

Durante el seguimiento, con electrocardiograma a las 24 y 72 horas, y a los 30 días con Holter de 24 horas, no se han demostrado CVP. Actualmente la paciente se encuentra asintomática.

COMENTARIOS

Dado que el *summit* del VI está situado en una posición proximal respecto a varias estructuras (cúspides coronarias derecha e izquierda, tracto de salida ventricular derecho septal, continuidad mitro-aórtica y unión de la VCM y la VIA), es posible realizar con éxito una ablación con catéter desde cualquiera de estas estructuras. Cuando el origen de las arritmias ventriculares es epicárdico, a nivel del *summit* de VI, y los tiempos de activación ventriculares son más tempranos en la porción distal de la VCM que en otros sitios como los tractos de salida de los ventrículos izquierdo y derecho, usualmente el mapeo eléctrico es ideal y concordante en esa zona de precocidad². Yamada *et al*³, han descrito la ablación satisfactoria de las arritmias ventriculares originadas en el *summit* del VI dentro de la unión de VCM y VIA en 14 de 25 pacientes con una activación ventricular local más precoz a ese nivel que en ninguna otra localización endocárdica, en su estudio utilizaron catéteres no irrigados (como en el caso que se presenta) e irrigados. Jauregui Abularach *et al*⁴, han descrito la ablación satisfactoria desde la cúspide coronariana izquierda en 9 de 16 pacientes que presentaban una arritmia ventricular originada en un lugar marginalmente más próximo a la unión de la

VCM y la VIA, y observaron que un cociente de onda Q-aVL/Q-aVR < 1,45 pronosticaba el éxito de la ablación desde ese lugar.

La paciente que se presenta tenía un cociente superior a 1,45, como se había descrito anteriormente, y se ha mencionado que con este cociente existe mayor probabilidad de demostrar el foco con más precocidad próximo a la unión de la VCM y la VIA. Se ha descrito además que, cuando la ablación no es eficaz desde el endocardio o el sistema venoso coronario, puede contemplarse el empleo de un abordaje desde epicardio de forma percutánea. En un estudio de 23 pacientes de este tipo, se intentó una ablación epicárdica en 14 de ellos y tan solo se obtuvo éxito en 5 de los casos; mientras que en los 9 pacientes restantes, el origen de las arritmias ventriculares estaba en un área inaccesible en estrecha proximidad con los vasos coronarios principales⁵.

Enriquez *et al*², describen varios pasos para el éxito en la ablación de CVP o arritmias ventriculares originadas en el *summit* del VI. Mapeo desde: a) seno coronario, VCM y VIA, b) las cúspides coronarias, c) el endocardio del VI por debajo de la cúspide coronaria izquierda, d) la porción septal del tracto de salida del ventrículo derecho, y e) ablación. Este último paso es recomendable realizarlo en la activación más temprana. En la paciente que se presenta, al introducir el catéter en el seno coronario se observó la precocidad; a pesar de contar con este elemento, se realizó además el mapeo del tracto de salida del VI, cúspide coronariana izquierda y el endocardio de VI.

También Enriquez *et al*², al mencionar limitaciones para acceder y lograr ablacionar las CVP desde la VCM/VIA, hacen referencia a que el acceso mediante catéter puede ser difícil –dificultad que no se presentó en nuestro caso–, y mencionan el poco éxito por no lograr temperaturas y potencia adecuadas; los valores alcanzados en nuestro laboratorio para esta paciente fueron suficientes para lograr el éxito inicial.

Este es el primer caso de ablación de extrasístoles ventriculares del *summit* del VI del que se tiene referencia en Cuba, pues no existe ninguna publicación previa al respecto.

BIBLIOGRAFÍA

1. Akerström F, Pachón M, Puchol A, Narváez I, Rodríguez-Padial L, Arias MA. Ablación con catéter de extrasístoles ventriculares del *summit* ventri-

- cular izquierdo. *Rev Esp Cardiol.* 2016;69(10):992-4.
2. Enriquez A, Malavassi F, Saenz LC, Supple G, Santangeli P, Marchlinski FE, *et al.* How to map and ablate left ventricular summit arrhythmias. *Heart Rhythm.* 2017;14(1):141-8.
 3. Yamada T, McElderry HT, Doppalapudi H, Okada T, Murakami Y, Yoshida Y, *et al.* Idiopathic ventricular arrhythmias originating from the left ventricular summit: anatomic concepts relevant to ablation. *Circ Arrhythm Electrophysiol.* 2010;3(6):616-23.
 4. Jauregui Abularach ME, Campos B, Park KM, Tschabrunn CM, Frankel DS, Park RE, *et al.* Ablation of ventricular arrhythmias arising near the anterior epicardial veins from the left sinus of Valsalva region: ECG features, anatomic distance, and outcome. *Heart Rhythm.* 2012;9(6):865-73.
 5. Santangeli P, Marchlinski FE, Zado ES, Benhayon D, Hutchinson MD, Lin D, *et al.* Percutaneous epicardial ablation of ventricular arrhythmias arising from the left ventricular summit: Outcomes and electrocardiogram correlates of success. *Circ Arrhythm Electrophysiol.* 2015;8(2):337-43.