

## Primer separador retráctil de pulmón para facilitar la disección extrapleurales de la arteria torácica interna

MSc. Dr. Yoandy López-de la Cruz<sup>1</sup>✉, Dr. Chenly Pedraza-González<sup>2</sup>, MSc. Dr. Yolepsis F. Quintero-Fleites<sup>1</sup>, MSc. Dr. Roger Mirabal-Rodríguez<sup>1</sup>, MSc. Dr. Gustavo de J. Bermúdez-Yera<sup>1</sup>, Dr. Alain Allende-González<sup>1</sup>, Dr. Ernesto Chaljub Bravo<sup>1</sup> y Dr. Rodolfo Morales Mato<sup>1</sup>

<sup>1</sup> Servicio de Cirugía Cardiovascular, Hospital Provincial Universitario Cardiocentro Ernesto Che Guevara. Santa Clara, Villa Clara, Cuba.

<sup>2</sup> Facultad de Medicina. Universidad de Ciencias Médicas de Villa Clara. Santa Clara, Villa Clara, Cuba.

*Full English text of this article is also available*

### INFORMACIÓN DEL ARTÍCULO

Recibido: 10 de marzo de 2019

Aceptado: 16 de abril de 2019

### Conflictos de intereses

Los autores declaran que no existen conflictos de intereses

### RESUMEN

La disección de la arteria torácica interna es uno de los procedimientos más definitorios de la cirugía de revascularización miocárdica, pues se ha demostrado que la calidad de vida y la evolución a corto y largo plazo de los pacientes dependerán de las características morfológicas del injerto. Hace más de 25 años se propuso la utilización de un separador pulmonar maleable para facilitar la disección de la arteria torácica interna, especialmente su segmento proximal, pero nunca se ha fabricado ese dispositivo. Se presenta un separador pulmonar manufacturado a partir de dispositivos en desuso, empleados en cirugía coronaria. Se comentan y discuten las principales ventajas demostradas durante más de tres años en cerca de un centenar de pacientes.

**Palabras clave:** Revascularización miocárdica, Arteria torácica interna, Cavidad pleural, Neumotórax, Enfermedad pulmonar obstructiva crónica

### *First retractable lung spreader to facilitate extrapleural dissection of the internal thoracic artery*

### ABSTRACT

*Internal thoracic artery dissection is one of the most defining procedures of coronary artery bypass grafting, as it has been demonstrated that the quality of life and short-long term outcome of patients will depend on the morphological characteristics of the graft. More than 25 years ago, the use of a malleable lung retractor was proposed to facilitate the internal thoracic artery dissection especially its proximal segment, but that device has never been manufactured. A lung spreader, assembled from disused devices, used in coronary artery revascularization is presented. The main advantages confirmed over more than three years in nearly a hundred patients are discussed and commented upon.*

**Keywords:** Myocardial revascularization, Internal thoracic artery, Pleural cavity, Pneumothorax, Chronic obstructive pulmonary disease

✉ Y López de la Cruz

Ave 26 de Julio, Edificio 306 Apto. 18.

Reperto Escambray Sur.

Santa Clara, Villa Clara, Cuba.

Correo electrónico:

yoandy@infomed.sld.cu

### INTRODUCCIÓN

A finales del siglo XIX, en el Hospital Kasr El Aini, de El Cairo, Egipto, un ofi-

cial médico del ejército imperial inglés, prácticamente aislado y obligado por la necesidad<sup>1</sup>, realizó por primera vez, la más empleada de todas las incisiones sobre la caja torácica. En sendos artículos de los años 1897 y 1901, Herbert Meyrick Nelson Milton (octubre 1857 – 20 de diciembre de 1921) describió la técnica de esternotomía longitudinal media para el abordaje al mediastino, primero para la resección de un enorme nódulo linfático tuberculoso y posteriormente para la extracción, a través de la tráquea, de un cuerpo extraño alojado en un bronquio<sup>2,4</sup>.

Aunque a todas luces esta incisión ofrece un fácil acceso a los órganos del mediastino ántero-superior, no fue hasta 1953 que Harry B. Shumacker (20 de mayo de 1908 – 14 de noviembre de 2009) la utiliza en valvulotomías pulmonares cerradas en 8 pacientes, y la propone para la cirugía cardíaca, describiéndola erróneamente como un nuevo abordaje. Sin embargo, curiosamente las ventajas de la exposición en la línea media habían sido tibiamente recibidas un tiempo antes, cuando el cirujano estadounidense presentó por primera vez su manuscrito en el mitin anual de la Asociación Americana de Cirugía Torácica<sup>5</sup>, y se continuó empleando –durante las primeras décadas de operaciones sobre el corazón– la incisión preferida hasta el momento: la toracotomía bilateral anterior transesternal<sup>6</sup>.

Según Dalton *et al*<sup>7</sup>, en octubre de 1957, Ormand Clinkenbeard Julian (6 de mayo de 1913 – 18 de diciembre de 1987) retomó el debate y propuso la reintroducción de la incisión de Milton en la incipiente cirugía cardíaca con circulación extracorpórea, con el objetivo fundamental de evadir las complicaciones pulmonares secundarias a la abertura de ambas hemicavidades torácicas durante el abordaje en «concha de almeja». Mencionó en su artículo, que el mayor beneficio que se obtenía con el acceso al corazón a través del esternón, provenía de evitar todo trauma sobre el pulmón, especialmente en el grupo de pacientes cianóticos, entendiéndose enfermos con cardiopatías congénitas más graves. La posibilidad de operar sin necesidad de abrir las pleuras le permitiría al anestesiólogo insuflar manualmente los pulmones en momentos claves de la cirugía, lo cual eludía el colapso alveolar y las atelectasias<sup>7</sup>. No obstante, aún en 1958 se evitaba la esternotomía y mediante incisiones en «concha de almeja» se realizaron las primeras anastomosis entre arterias mamarias y coronarias, cuando a Longmire se le complicaron algunas de sus endarterectomías abiertas<sup>8,9</sup>.

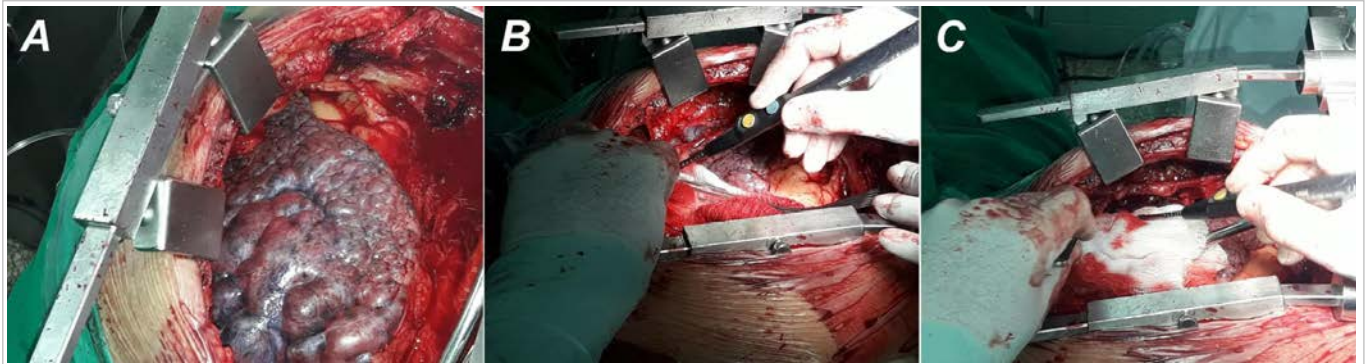
A finales de la década de 1950<sup>10</sup> un grupo de la Clínica Cleveland de Ohio, dirigido por William H.

Sewell propuso la modificación de la técnica de implantación de una arteria torácica (mamaria) interna esqueletizada en el miocardio (Vineberg)<sup>11</sup>, mediante la tunelización del vaso, ahora preparado en forma de una banda tisular conformada por la mencionada arteria, sus venas, fascia endotorácica-pleura parietal, linfáticos y otros tejidos perivascuales («operación del pedículo») <sup>12,13</sup>. Con el desarrollo posterior de la cirugía de injertos aorto-coronarios, la práctica de diseccionar la arteria mamaria en forma de pedículo rápidamente se convirtió en la técnica preferida por la mayoría de los grupos, por ser más rápida y teóricamente menos dañina para el hemoducto<sup>14,16</sup>.

Uno de los inconvenientes de este procedimiento es que su primer paso, usualmente, consiste en la apertura de la cavidad pleural<sup>17,18</sup>, para visualizar adecuadamente algún segmento de la arteria que se tomará como inicio de la disección. En no pocas ocasiones es posible conservar la integridad pleural con esta variante de disección, pero muchos cirujanos prefieren construir un pedículo lo suficientemente ancho como para evitar la lesión accidental de una arteria que no siempre permanece visible durante toda su preparación; en esa circunstancia es prácticamente inevitable no invadir el espacio pleural.

En pacientes con historia de nicotínismo, enfermedad pulmonar obstructiva crónica o enfisema, es prácticamente imposible acceder a las porciones más proximales de la arteria mamaria sin modificar momentáneamente la anatomía de los órganos que la rodean, en especial los pulmones hiperinsuflados que intentan ocupar su posición habitual. Algunas de las soluciones que se implementan en esta situación consisten en deprimirlo manualmente con los separadores comúnmente empleados en cirugía torácica, con una pinza larga protegida con gasa, o –más frecuentemente– con la cánula metálica de aspiración; también puede desinflarse pasivamente colocándole un peso encima, como compresas húmedas (**Fig. 1**). Otra práctica habitual de los cirujanos es solicitarle al anestesiólogo la disminución del volumen corriente o de la presión positiva al final de la espiración (PEEP, por sus siglas en inglés). Cualquiera de estas estrategias puede trastornar suficientemente la anatomía o fisiología del sistema respiratorio como para causar importantes complicaciones durante y después de la cirugía.

A comienzos de la década de 1970 algunos grupos comenzaron a practicar de forma estable la disección esqueletizada de la arteria mamaria para la



**Fig. 1. A.** Cuando un pulmón enfisematoso dificulta el acceso al segmento proximal de la mamaria inevitablemente debe modificarse su anatomía mediante depresión o separación. **B.** Depresión mediante separador pulmonar clásico. **C.** Depresión con la cánula metálica de aspiración al vacío.

cirugía de revascularización miocárdica<sup>19</sup>. Esta técnica permite muchas veces conservar la integridad de la cavidad pleural<sup>20-23</sup>. Sin embargo, también durante el abordaje al segmento de la arteria comprendido en los tres primeros espacios intercostales, la ventilación del pulmón puede complicar seriamente la maniobrabilidad del cirujano y conllevar la lesión de estructuras vasculares, nerviosas o la propia pleura y pulmón, y el consumo de más tiempo del deseado para la disección.

En 1992 Cunningham y colaboradores<sup>23</sup> señalaron que un separador retráctil estratégicamente colocado podría proveer excelente exposición en esta situación. Durante más de un cuarto de siglo, prácticamente no se ha vuelto a mencionar dicho aditamento.

En una extensa revisión de artículos relacionados con la disección de la arteria mamaria en cualquiera de sus variantes, publicados desde la década de 1940, solo se encontró un trabajo en el que se propone el empleo de pinzas hemostáticas convenientemente colocadas, para optimizar la disección extrapleural del hemoducto, donde los autores teorizan la fabricación futura de un separador más sofisticado<sup>24</sup>. La literatura analizada no permite precisar las estrategias empleadas por otros grupos quirúrgicos para lidiar con la interposición pulmonar durante la disección de la arteria mamaria.

Desde finales de 2015 nuestro grupo confeccionó y comenzó a utilizar un separador retráctil de pulmón con el objetivo de facilitar la maniobra de disección esqueletizada de la arteria mamaria interna. Según nuestro conocimiento, este es el primer dispositivo fabricado en el mundo con esa intensidad. A continuación se presentan sus principales caracte-

rísticas y ventajas.

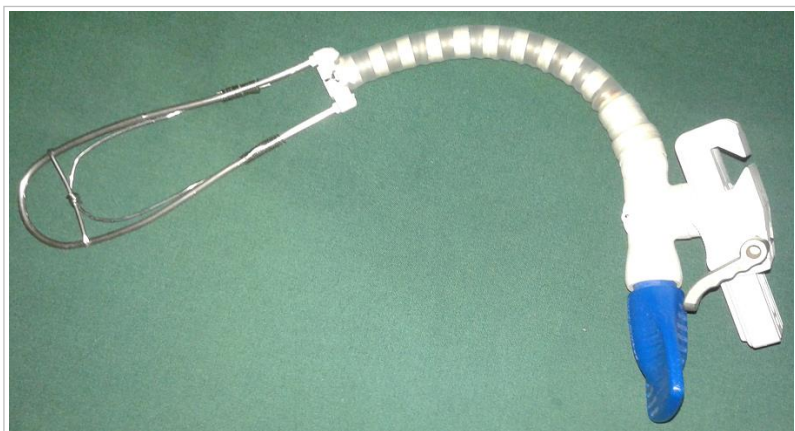### CARACTERÍSTICAS DEL SEPARADOR PROPUESTO

El elemento fundamental del separador pulmonar retráctil que se presenta, lo constituye el brazo articulado de los estabilizadores de arterias coronarias epicárdicas, empleados en la cirugía de revascularización miocárdica. Estos dispositivos son fabricados habitualmente para un solo uso, por lo que se prescinde de ellos muy pronto. Por tal motivo, existe una amplia disponibilidad de ese aditamento en centros de cirugía cardiovascular donde se practique cirugía coronaria sin circulación extracorpórea u otras variantes quirúrgicas a corazón latiendo.

La «valva» del separador se fabrica a partir de varillas de aluminio o acero inoxidable; estos componentes y las pequeñas láminas de metal maleable empleadas para unirlos, también se obtienen de instrumentos desechados en cirugía cardiovascular: pleurótomos de pequeño calibre, ganchos de Overholt o uriómetros, cánulas de cardioplejia, y otros. En algunos de los separadores que hemos construido, sus componentes han sido unidos sencillamente con sutura de acero quirúrgico empleado para el cierre esternal (**Fig. 2**). El tiempo total de fabricación, con un mínimo necesario de herramientas, no ocupa más de una hora.

### VENTAJAS

El diseño del soporte ajustable del estabilizador coronario le permite adherirse de forma rápida a una



**Fig. 2.** Uno de los separadores fabricados por nuestro equipo.

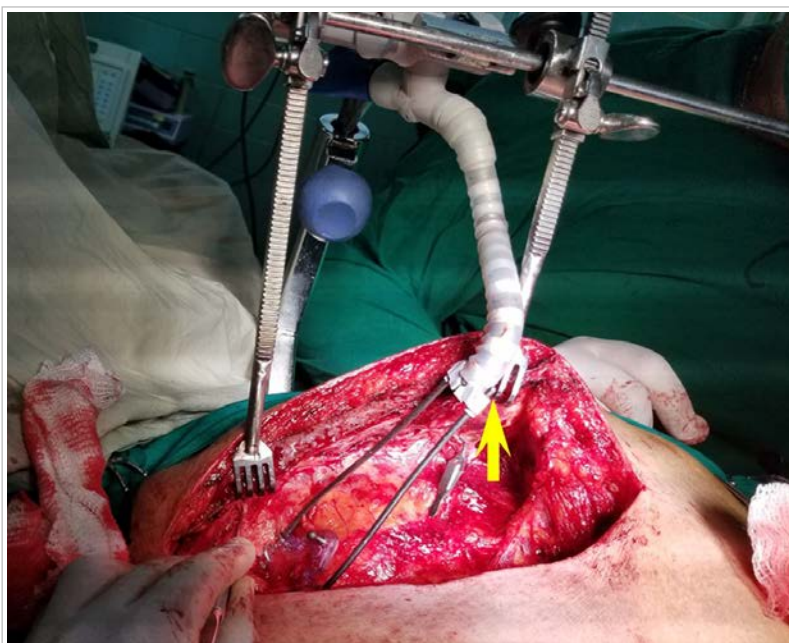gran variedad de separadores esternales empleados durante la disección mamaria. Puede resultar conveniente fabricarlos en varios tamaños para que se puedan ceñir a diferentes situaciones anatómicas, pero hemos fabricado al menos uno en el que la varilla metálica curva («valva») puede deslizarse a través de los soportes plásticos del brazo articulado, lo que le permite variar su extensión (**Fig. 3**). Una vez que el separador ha sido adecuadamente fijado a una estructura rígida, el cirujano puede posicionarlo de forma conveniente para que no interfiera con su maniobrabilidad (**Fig. 4**). Debe recordarse que se coloca casi exclusivamente cuando la disección de los segmentos proximales de la mamaria se ve entorpecida por la expansibilidad pulmonar, por lo que con solo unos pocos usos, el cirujano es capaz de predecir con facilidad la posición más ventajosa que le permitirá concluir el procedimiento sin mayores contratiempos.

En las situaciones que ameritan su despliegue, el separador, al conservar cierta flexibilidad, disminuye o elimina los traumas sobre el pulmón, mediante una depresión más gentil de la viscera, de forma estable, y solo estrictamente necesaria para descubrir el trayecto de la mamaria, con evidentes ventajas sobre la dinámica ventilatoria durante ese tiempo. Esto juega un papel importante en pacientes enfisematosos o con abundantes bulas en las porciones su-

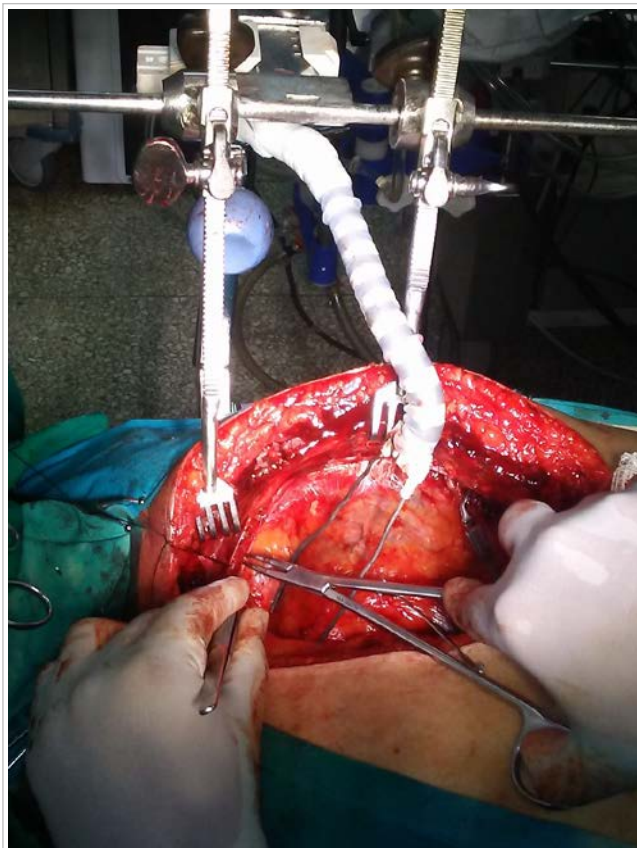
peromediales del pulmón, que al insuflarse disminuyen considerablemente la visualización del cirujano, y que al separarse bruscamente pueden lesionarse con facilidad.

Una mejor visualización del cirujano, obviamente facilita la disección de la arteria mamaria en cualquier variante, disminuye la duración del procedimiento, así como el riesgo de lesión de estructuras periarteriales y la incidencia de atelectasias, al reducir los traumas pulmonares y prescindir de la necesidad de disminuir la PEEP o el volumen corriente pulmonar durante la disección.

Un dispositivo ajustable que asuma la separación de estructuras anatómicas siempre racionalizará la utilización del personal del equipo quirúrgico en cualquier intervención; en nuestro caso, al eliminarse la necesidad de que una enfermera deprime el pulmón durante la preparación del segmento proximal de la mamaria, se optimiza su función de instrumentista para apoyar la extracción



**Fig. 3.** Separador facilitando la disección del segmento proximal de la arteria mamaria izquierda. Obsérvese que la varilla curva en forma de «valva» puede deslizarse a conveniencia del cirujano (flecha), lo que modifica el alcance del separador. En este paciente, el extremo distal de la mamaria ha sido pinzado al inicio de la disección, en consonancia con el nuevo método de disección mamaria propuesto por el autor principal de este artículo.



**Fig. 4.** La adecuada disposición del separador no interfiere con la maniobrabilidad del cirujano. En este paciente, además, la vena mamaria ha sido separada de la arteria mediante un punto de tracción anclado al borde de la herida, maniobra que también facilita la disección del segmento proximal del hemoducto.

de los hemoductos que se diseccionan sincrónicamente (arteria mamaria y radial, vena safena).

En muchas ocasiones, una separación gentil del pulmón permitirá conservar la integridad de la cavidad pleural lo que redundará en muchos beneficios, durante y –especialmente– después de la cirugía. En el transoperatorio, una pleura cerrada evitará la acumulación desapercibida de sangre en la cavidad torácica, lo que indirectamente obliga al cirujano a localizar y controlar puntos imprecisos de sangrado, cuando la hemorragia comienza a rebosar el mediastino anterior; esto disminuirá la posibilidad de anemia y la necesidad de transfusiones. Siguiendo esta misma lógica, la pleura intacta impedirá la mezcla de la papaverina empleada para irrigar el hemoducto, con cantidades de sangre que posteriormente puedan ser aspirados al reservorio de cardiectomía, e infundidas nuevamente al paciente. Este aspecto ha sido poco estudiado, pero en teoría es posible que

el antiespasmódico empleado durante la disección de hemoductos, si es incorporado al torrente sanguíneo del paciente, pueda ser responsable de vasoplejia transoperatoria hemodinámicamente significativa.

La apertura de la cavidad pleural durante la disección mamaria puede también ser responsable de una elevada morbilidad durante el posoperatorio. Se han informado derrames pleurales en cerca de un 90% de los pacientes en la primera semana de la cirugía, algunos son catalogados de crónicos persistentes y relacionados con la preparación mamaria; y en muchas ocasiones requieren abordaje quirúrgico<sup>25</sup>. Además la abertura del espacio pleural puede ocasionar neumotórax y fístulas entre arterias sistémicas y vasos pulmonares, entre otras complicaciones. La consecuente colocación de drenajes a través de espacios intercostales, contradictoriamente, puede entorpecer la resolución de derrames al interferir con la capacidad absorbente de la pleura<sup>25</sup>, y puede ser un origen importante de síndromes dolorosos torácicos posoperatorios<sup>26,27</sup> causantes de neumonías, ventilación mecánica invasiva y estadía prolongada en sala de cuidados intensivos, entre otras complicaciones.

Por último, no debe dejar de mencionarse la amplia versatilidad que ofrece el dispositivo para su empleo en otras especialidades donde se requiera la separación de órganos sin comprometer las habilidades bimanuales de los cirujanos, especialmente durante la cirugía torácica, donde puede acoplarse al clásico separador de Finochietto.

## CONCLUSIONES

La evidencia demuestra que la preservación de la integridad pleural durante la preparación de la arteria mamaria interna se asocia a menor incidencia de disfunción pulmonar y de complicaciones respiratorias en el postoperatorio<sup>28</sup>; comentar completamente los beneficios de esta estrategia está más allá de los objetivos de este trabajo.

En cirugía cardiovascular, pacientes en los que se logre conservar la integridad de la cavidad pleural prescindirán del clásico drenaje intercostal, e incluso ocasionalmente podrá colocárseles una sola sonda en mediastino anterior<sup>16</sup>. Las probabilidades de desarrollar derrame pleural unilateral, complicaciones respiratorias infecciosas, neuralgias intercostales o atelectasias serán mínimas, así como el sangrado y la necesidad de transfusiones. Una pleura intacta

ta disminuirá considerablemente la formación de adherencias pulmonares y la distorsión de la anatomía intratorácica<sup>29</sup>, lo cual resulta extremadamente beneficioso para el paciente y cirujano si posteriormente surge la necesidad de un procedimiento quirúrgico oncológico, situación cada vez más frecuente en la cirugía torácica actual<sup>30,31</sup>.

A esto deben agregársele los conocidos beneficios de la disección esqueletizada de la arteria mamaria en prácticamente cualquier estrategia de revascularización que se emplee, en relación con la poca incidencia de dolor o parestesias torácicas<sup>32,33</sup>, y de complicaciones profundas de la herida esternal<sup>34-36</sup>.

Desde finales del 2015, el separador de pulmón se ha empleado en cerca de un centenar de pacientes operados en nuestro servicio. Un análisis preliminar de su efectividad mostró beneficios transoperatorios en relación con la conservación de la integridad pleural, disminución del tiempo de disección y protección de la vena mamaria<sup>28</sup>, situación esta última que también se puede traducir en una mayor protección del esternón, pues algunos autores han señalado la existencia de una posible teórica relación entre lesión del drenaje venoso retroesternal y complicaciones profundas del hueso<sup>36,37</sup>. Quizás deba señalarse también que durante todo este tiempo no han existido casos de mediastinitis en nuestro servicio, complicación con consabidas repercusiones tanto médicas como económicas<sup>38,39</sup>. Además, como norma general, los enfermos en los que se ha usado el dispositivo han permanecido menos días en sala de cuidados intensivos posoperatorios y se han egresado más precozmente, lo que indudablemente ha significado una cuantiosa disminución de los costos hospitalarios en este importante grupo de pacientes.

## BIBLIOGRAFÍA

1. van Wingerden JJ. Sternotomy and intrathoracic omentum: two procedures, two innovators, and the river that runs through it - A brief history. *Ann Thorac Surg.* 2015;99(2):738-43.
2. Milton H. Mediastinal surgery. *Lancet.* 1897; 149(3839):872-5.
3. Milton H. Removal of a foreign body from the bronchus by intrathoracic tracheotomy. *Lancet.* 1901;157(4039):242-4.
4. Shiffman MA, Low M. *Recent Clinical Techniques, Results, and Research in Wounds.* Berlín: Springer International Publishing; 2018.
5. van Wingerden JJ. Poststernotomy mediastinitis revisited. Amsterdam: Optima Grafische Communicatie; 2015.
6. Bains MS, Ginsberg RJ, Jones WG, McCormack PM, Rusch VW, Burt ME, *et al.* The Clamshell incision: An improved approach to bilateral pulmonary and mediastinal tumor. *Ann Thorac Surg.* 1994;58(1):30-3.
7. Dalton ML, Connally SR, Sealy WC. Julian's reintroduction of Milton's operation. *Ann Thorac Surg.* 1992;53(3):532-3.
8. Longmire WP, Cannon JA, Kattus AA. Direct-vision coronary endarterectomy for angina pectoris. *N Engl J Med.* 1958;259(21):993-9.
9. López de la Cruz Y. William Polk Longmire Jr. y los primeros 60 años de la cirugía de puentes aorto-coronarios. *CorSalud [Internet].* 2018 [citado 2 Mar 2019];10(2):158-63. Disponible en: <http://www.revcorsalud.sld.cu/index.php/cors/article/view/338/691>
10. Sewell WH. The surgical treatment of coronary artery disease. *Am Surg.* 1959;25:560-6.
11. Kieser TM, Rose MS, Aluthman U, Narine K. Quicker yet safe: skeletonization of 1640 internal mammary arteries with harmonic technology in 965 patients. *Eur J Cardiothorac Surg [Internet].* 2014 [citado 4 Mar 2019];45(5):e142-50. Disponible en: <https://academic.oup.com/ejcts/article-pdf/45/5/e142/1135956/ezu024.pdf>
12. Sewell WH, Sones FM, Fish RG, Joyner JT, Effler DB. The pedicle operation for coronary insufficiency: Technique and preliminary results. *J Thorac Cardiovasc Surg.* 1965;49:317-29.
13. Mueller RL, Rosengart TK, Isom OW. The history of surgery for ischemic heart disease. *Ann Thorac Surg.* 1997;63(3):869-78.
14. Benedetto U, Altman DG, Gerry S, Gray A, Lees B, Pawlaczyk R, *et al.* Pedicled and skeletonized single and bilateral internal thoracic artery grafts and the incidence of sternal wound complications: Insights from the Arterial Revascularization Trial. *J Thorac Cardiovasc Surg.* 2016;152(1):270-6.
15. Satdhabudha O, Noppawinyoowong N. A randomized comparison of flow characteristics of semiskeletonized and pedicled internal thoracic artery preparations in coronary artery bypass. *J Cardiothorac Surg [Internet].* 2017 [citado 5 Mar 2019];12(1):28. Disponible en: <http://doi.org/10.1186/s13019-017-0589-1>
16. Özülkü M, Aygün F. Effect of LIMA harvesting technique on postoperative drainage in off-pump

- CABG. *Braz J Cardiovasc Surg.* 2016;31(2):120-6.
17. Badia S, Berastegui E, Cámara ML, Delgado L, Fernández C, Julià I, et al. Revascularización miocárdica con uso de doble arteria mamaria interna y morbilidad esternal. Experiencia de un centro. *Cir Cardio.* 2017;24(3):149-56.
  18. Raffa GM, Malvindi PG, Kowalewski M, Sansone F, Menicanti L. Training in coronary artery bypass surgery: Tips and tricks of the trade. *Semin Thorac Cardiovasc Surg.* 2017;29(2):137-42.
  19. Galbut DL, Traad EA, Dorman MJ, DeWitt PL, Larsen PB, Kurlansky PA, et al. Seventeen-year experience with bilateral internal mammary artery grafts. *Ann Thorac Surg.* 1990;49(2):195-201.
  20. Uzun A, Yener AÜ, Kocabeyoglu S, Çiçek ÖF, Yasar E, Yener Ö, et al. Effects of pleural opening on respiratory function tests in cardiac surgery: A prospective study *Eur Rev Med Pharmacol Sci.* 2013;17(17):2310-7.
  21. Bortolussi G, Bejko J, Gallo M, Comisso M, Carozzini M, Guglielmi C, et al. Coronary artery bypass grafting in elderly patients: Insights from a comparative analysis of total arterial and conventional revascularization. *J Cardiovasc Transl Res.* 2016;9(3):223-9.
  22. Di Mauro M, Iacò AL, Acitelli A, D'Ambrosio G, Filippini L, Salustri E, et al. Bilateral internal mammary artery for multi-territory myocardial revascularization: long-term follow-up of pedicled versus skeletonized conduits. *Eur J Cardiothorac Surg.* 2015;47(4):698-702.
  23. Cunningham JM, Gharavi MA, Fardin R, Meek RA. Considerations in the skeletonization technique of internal thoracic artery dissection. *Ann Thorac Surg.* 1992;54(5):947-50.
  24. Efthymiou CA, Weir WI. Optimisation of internal thoracic artery exposure using a simple retraction method for extrapleural dissection. *Ann R Coll Surg Engl.* 2015;97(2):158.
  25. Charniot JC, Zerhouni K, Kambouchner M, Martinod E, Vignat N, Azorin J, et al. Persistent symptomatic pleural effusion following coronary bypass surgery: clinical and histologic features, and treatment. *Heart Vessels.* 2007;22(1):16-20.
  26. Dabbagh A. Postoperative Pain Management in Cardiac Surgery. En: Dabbagh A, Esmailian F, Aranki SF, eds. *Postoperative Critical Care for Cardiac Surgical Patients.* Heidelberg: Springer; 2014. p. 257-94.
  27. Schoeffler P, Chabanne R. Surgical Factors Influencing the Occurrence of Chronic Postsurgical Pain. En: Mick G, Guastella V, eds. *Chronic Postsurgical Pain.* Heidelberg: Springer; 2014. p. 59-71.
  28. López-de la Cruz Y, Pedraza-González C, Quintero-Fleites YF, Mirabal-Rodríguez R, Bermúdez-Yera GJ, Allende-González A, et al. Beneficios inmediatos de la utilización de un separador pulmonar flexible durante la disección esqueletizada de la arteria mamaria interna. *Cir Cardio.* 2019; 26(2):98-103.
  29. Oates M, Yadav s, Saxena P. Management of a left internal thoracic artery graft injury during left thoracotomy for thoracic surgery. *Heart Lung Circ [Internet].* 2016 [citado 7 Mar 2019];25(7):e75-7. Disponible en: <http://dx.doi.org/10.1016/j.hlc.2016.01.008>
  30. Kanzaki R, Inoue M, Minami M, Shintani Y, Funaki S, Kawamura T, et al. Outcomes of lung cancer surgery in patients with coronary artery disease: a decade of experience at a single institution. *Surg Today.* 2017;47(1):27-34.
  31. Maeda H, Kanzaki M, Sakamoto K, Isaka T, Yamazaki K, Onuki T. Surgery for non-small cell lung cancer in patients with a history of cardiovascular surgery. *Surg Today.* 2017;47(3):284-92.
  32. Bawany FI, Khan MS, Khan A, Hussain M. Skeletonization technique in coronary artery bypass graft surgery reduces the postoperative pain intensity and disability index. *J Card Surg.* 2014; 29(1):47-50.
  33. Saggio G, Bianco A, Orenzo G, Tancredi G, Del Gaudio C, Zeitani J. An Electronic-Engineered Sensory Sternal Retractor Aimed at Post-sternotomy Pain Reduction. En: Peixoto N, Silveira M, Ali H, Maciel C, van den Broek E, eds. *Biomedical Engineering Systems and Technologies. BIOSTEC 2017.* Cham: Springer; 2018. p. 3-18.
  34. Sajja LR. Strategies to reduce deep sternal wound infection after bilateral internal mammary artery grafting. *Int J Surg.* 2015;16(Pt B):171-8.
  35. Ohira S, Miyata H, Yamazaki S, Numata S, Motomura N, Takamoto S, et al. Deep sternal wound infection after bilateral internal thoracic artery grafting: Insights from a Japanese national database. *J Thorac Cardiovasc Surg.* 2019;157(1):166-73.
  36. Ding WJ, Ji Q, Shi YQ, Ma RH, Wang CS. Incidence of deep sternal wound infection in diabetic patients undergoing off-pump skeletonized internal thoracic artery grafting. *Cardiology.* 2016; 133(2):111-8.
  37. Wehman B, Taylor B. Coronary revascularization using bilateral internal thoracic arteries: Safe with skeletonization? *J Clin Exp Cardiol [Internet].*

- 2013 [citado 8 Mar 2019];(Supl 7):007. Disponible en: <http://doi.org/10.4172/2155-9880.S7-007>
38. Fu RH, Weinstein AL, Chang MM, Argenziano M, Ascherman JA, Rohde CH. Risk factors of infected sternal wounds versus sterile wound dehiscence. *J Surg Res.* 2016;200(1):400-7.
39. Narayan P, Sarkar K, Trehan N, Chandra P, Chouhan NS, Puskas JD, *et al.* Key updates from international coronary congress 2016 – A review. *Indian J Thorac Cardiovasc Surg.* 2018;34(1):44-52.