

Modificaciones a la técnica clásica de pericardiotomía inferior longitudinal simple de Sauerbruch

MSc. Dr. Yoandy López-de la Cruz[✉] y MSc. Dr. Yolepsis F. Quintero-Fleites

Servicio de Cirugía Cardiovascular, Hospital Provincial Universitario Cardiocentro Ernesto Che Guevara. Santa Clara, Villa Clara, Cuba.

Full English text of this article is also available

INFORMACIÓN DEL ARTÍCULO

Recibido: 10 de marzo de 2019

Aceptado: 11 de abril de 2019

Conflictos de intereses

Los autores declaran que no existen conflictos de intereses

RESUMEN

Desde la década de 1960 la pericardiotomía subxifoidea se ha convertido en uno de los procedimientos quirúrgicos preferidos para evacuar, de forma rápida y segura, derrames pericárdicos de múltiples etiologías, obtener biopsias, colocar electrodos epicárdicos, e incluso reparar perforaciones cardíacas. Erróneamente existe la creencia de que esta cirugía requiere instrumental quirúrgico específico y personal especialmente entrenado; pero lo cierto es que todo médico que labore en un servicio de emergencia debe conocer la técnica y estar preparado para realizarla rápidamente. Desde que se describió la incisión longitudinal, originalmente con la intención de reparar una herida cardíaca a través del diafragma, varios autores han intentado simplificar la técnica mediante la introducción de innovaciones. En este trabajo se presentan algunas sencillas maniobras que pueden facilitar el abordaje subxifoideo al pericardio y acortar el tiempo de cirugía.

Palabras clave: Pericardio, Derrame pericárdico, Pericardiocentesis, Modificación de técnica quirúrgica

Modifications to the classic simple-longitudinal inferior pericardiotomy (Sauerbruch technique)

ABSTRACT

Since the 1960s, subxyphoid pericardiotomy has become one of the preferred surgical procedures for rapidly and safely evacuating pericardial effusions of different etiologies, obtaining biopsies, placing epicardial electrodes, and even repairing cardiac perforations. This surgery is erroneously thought to require specific surgical instruments and specially trained personnel; but the plain fact is that any doctor working in an emergency department must know the technique and be ready to perform it at any time. Since the longitudinal incision was described, originally attempting to repair a cardiac wound through the diaphragm, some authors have tried to simplify the procedure through innovations. In this article we present some simple maneuvers that may facilitate subxyphoid pericardial access and shorten the surgery time.

Keywords: Pericardium, Pericardial effusion, Pericardiocentesis, Modification of surgical technique

✉ Y López de la Cruz
Ave 26 de Julio, Edificio 306 Apto. 18.
Reperto Escambray Sur.
Santa Clara, Villa Clara, Cuba.
Correo electrónico:
yoandylc@infomed.sld.cu

INTRODUCCIÓN

Se ha señalado que Claudio Galeno de Pérgamo removió el esternón y la

pared anterior del pericardio de un soldado, en quien el descuido de una herida torácica había provocado una pericarditis supurativa¹. Sin embargo, el origen de los esfuerzos del hombre por evacuar colecciones líquidas en la vecindad del corazón se remonta probablemente a inicios del siglo XIII, pero curiosamente no se encuentra en un texto de cirugía. El primer informe de un abordaje a la cavidad pericárdica, para drenar un hemopericardio, se halla en las primeras líneas del libro décimo del poema “Percival, una epopeya caballeresca” escrito por Wolfram von Eschenbach presuntamente alrededor del 1210, y ambientado en las praderas de la Europa del siglo VI². Cuenta la historia del medioevo, que Sir Gawain, uno de los caballeros de la mesa redonda del Rey Arturo, encontró un herido agonizante que había sido atravesado por una lanza; comprendió rápidamente que la sangre le comprimía el corazón, y decidió evacuarla con una cánula confeccionada a partir de una rama de tilo, lo que puede considerarse –sin dudas– la descripción más antigua de una pericardiocentesis. Culmina el pasaje señalando que “el hombre volvió en sí y pudo hablar perfectamente”³.

Desde mediados de siglo XVII varios cirujanos comenzaron a proponer vías de abordaje para evacuar la cavidad pericárdica, mediante trepanación del esternón o pequeñas aperturas intercostales^{4,5}, pero no existen evidencias claras de que se hayan llevado a la práctica estas tentativas antes de 1800¹. Actualmente, la mayoría de los entendidos coinciden en afirmar que el primer drenaje operatorio de la cavidad pericárdica la realizó el cirujano catalán Francisco Romero en la primavera de 1801. El paciente fue Antonio de Mira, de 35 años, aquejado de hidropesía pericárdica, y el galeno accedió al pericardio mediante una toracotomía, de extensión no precisada, encima de la curvatura de la sexta costilla izquierda, donde comienza su cartílago^{4,6}.

Casi tres décadas después, en 1829, el cirujano jefe de los ejércitos de Napoleón Bonaparte, Barón Dominique Jean Larrey, después de cinco años de experimentación en la búsqueda de una ruta expedita para acceder al pericardio, describió la vía subcostal oblicua^{7,9}, que según nuestra experiencia ha caído en desuso actualmente.

Probablemente el primer abordaje al corazón mediante una incisión subxifoidea longitudinal ocurrió alrededor de 1911. Ese año, un cirujano de apellido Fuchsig –difícil encontrar otra información acerca de su vida– comunicó la reparación de una lesión del ventrículo derecho como consecuencia

de una lesión por arma blanca en el tórax. La herida perforó el diafragma y la operación mostró por primera vez la posibilidad de suturar el corazón a través de una abertura en ese músculo, con plena recuperación del paciente¹⁰. En la intervención se seccionó la línea media desde la base del apéndice xifoides hacia abajo, en una extensión de 12-15 cms; se abrió la aponeurosis en la línea media con separación de la grasa preperitoneal para liberar la cara inferior del mencionado cartílago y resecarlo. La técnica se completaba, después de la disección roma para romper las inserciones frénico-esternales, con una incisión de 2 cms en el diafragma, que permitía la exploración, con buena visibilidad, de la cara inferior del corazón¹¹.

Posteriormente, el cirujano más renombrado de la primera mitad del siglo XX, Ernst Ferdinand Sauerbruch, modifica la incisión de Fuchsig y la denomina pericardiotomía inferior longitudinal simple. Algunos autores ubican esta descripción en el año 1926¹², pero es poco probable que el alemán haya demorado 15 años en realizar sus aportes al procedimiento, máxime cuando se conoce que desde comienzos de siglo ya abordaba operatoriamente al corazón e innovaba maniobras que aún se describen en los textos actuales de cirugía^{9,13}. Al parecer, históricamente se ha tomado como fecha para situar el origen de la técnica, el año en que Sauerbruch publicó su monumental obra *Cirugía del Tórax*, donde aparece descrito el procedimiento¹⁴ que, seguramente, ideó décadas antes. No obstante, debemos señalar que esta es una teoría nuestra, pues no hemos encontrado una descripción del procedimiento en una fecha anterior y, desafortunadamente, en su autobiografía, el gran cirujano teutón no la comenta¹⁵.

El Servicio de Cirugía Cardiovascular del Cardio-centro de Villa Clara asume cada año más de una decena de procedimientos de evacuación pericárdica en pacientes sin esternotomía previa, provenientes de diversos centros médicos de la región central del país, y en especial de un hospital oncológico colindante, al consistir la pericardiotomía subxifoidea el tratamiento quirúrgico clásico del derrame pericárdico de origen neoplásico^{16,17}. A continuación se comentan y analizan algunas modificaciones practicadas por los autores, en el último lustro, a la técnica de abordaje subxifoideo al pericardio, descrita por Sauerbruch (modificación de la de Fuchsig), y mal llamada “de Parsonnet” en muchos servicios quirúrgicos de nuestro país.

TÉCNICA

La técnica descrita por Sauerbruch también abre la piel exactamente en la línea media, pero solamente en una longitud de 5-6 cms, y como paso inicial libera la cara anterior del apéndice xifoides. Este último no se reseca inmediatamente, sino que se rechaza hacia arriba con un separador, para facilitar la liberación de sus aspectos laterales (hasta los ángulos con las séptimas costillas) y la sección mediante bisturí de las digitaciones medias del diafragma (porción esternal), que se insertan en la parte media de la base del mencionado cartílago. Realizado este corte se accede finalmente al pericardio el cual se abre mediante una pequeña incisión.

La incisión longitudinal realizada por los autores de este trabajo no se desarrolla en la línea media, sino en una localización paraxifoidea izquierda, también en una extensión aproximada de 5-6 cms (**Fig. 1A**). No se considera necesario liberar la cara anterior del xifoides y mucho menos resecarlo; solo se necesita cortar con electrobisturí o tijera el tejido de su extremo lateral izquierdo, en la mayor longitud posible en dirección cefálica, hasta el cartílago de la séptima costilla, lo suficiente como para permitir la

disección digital roma en profundidad y la colocación de dos separadores, preferiblemente de Kocher (dentados), que faciliten la elevación del esternón, del lado derecho, y del último cartílago esternocostal del lado izquierdo.

La introducción del dedo índice del cirujano en dirección al hombro izquierdo del paciente, generalmente permitirá palpar la actividad cardíaca, independientemente de la cuantía del derrame. La apertura de una capa que visualmente se asemeja al pericardio, pero bajo la cual no se sienta el latido cardíaco, habitualmente conducirá a la cavidad abdominal.

Un aspecto importante de la técnica consiste en desalojar la capa de grasa mediastinal subxifoidea¹⁸ que descansa sobre el pericardio para permitir su adecuada sujeción. Para esta maniobra no se ha descrito un instrumental específico¹⁹, puede realizarse con la cánula de aspiración, con una pinza larga protegida con gasa, o desgarrando el tejido adiposo con una pinza Allis o de anillo. Una vez que ha quedado descubierto un pequeño segmento del pericardio, el siguiente paso es asirlo para abrirlo de manera controlada. Una forma bastante sencilla de facilitar este procedimiento consiste en anclar el

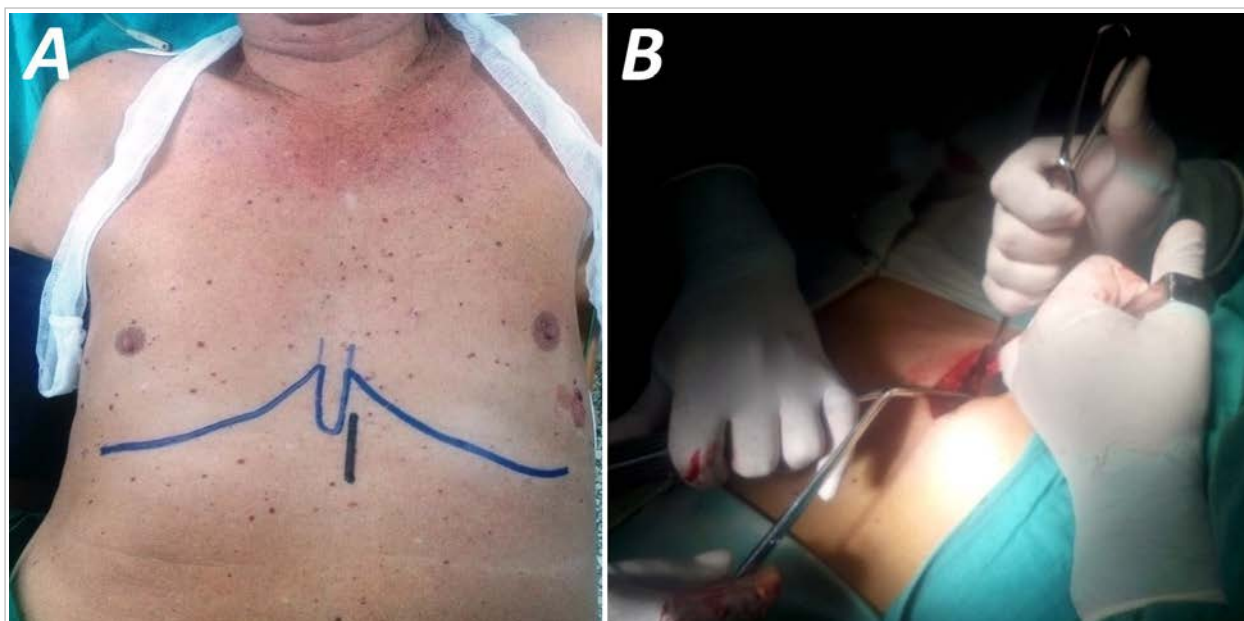

Fig. 1. A. Esbozo preoperatorio de la localización de la pequeña incisión en una línea paraxifoidea izquierda. Posteriormente, la tracción y elevación de los bordes de la herida, permitirá prolongar la disección hasta el último ángulo costo-esternal sin necesidad de ampliar la incisión cutánea. **B.** El empleo combinado de aspiración y movilización de la grasa pre-pericárdica, mientras se extrae con pinzas Allis, ha resultado una estrategia efectiva en los pacientes. Esta maniobra puede concluir con la sujeción del pericardio con la pinza, si no está demasiado tensionado.

pericardio con un punto amplio de sutura gruesa, que permitirá su tracción casi hasta el nivel de la piel; en ese momento el cirujano puede optar por realizar la pericardiotomía o colocar otro punto a cierta distancia del primero, para realizar la incisión entre ambos.

La colocación del drenaje por contraabertura y el cierre de la incisión se realizan de la forma habitual. A los autores les ha dado magníficos resultados el cierre de todos los planos con un solo hilo de sutura absorbible, donde primero se afrontan las aponeurosis y se concluye con un cierre intradérmico de la piel e inclusión del nudo en el extremo de la herida.

COMENTARIOS

El aumento de la práctica de técnicas de apertura de ventanas en el pericardio comenzó a mediados de la década de 1960, cuando muchos grupos quirúrgicos dejaron de mostrar satisfacción con la pericardiocentesis²⁰, la que muchas veces no logra la evacuación completa del fluido y está asociada a elevados índices de recurrencia²¹ y complicaciones²². Ese momento también marcó el inicio de múltiples esfuerzos por modificar las técnicas clásicas que se comenzaron a describir a finales de la década de 1820, en un intento de hacer menos cruentos los abordajes y disminuir sus complicaciones; la introducción de la guía ecocardiográfica para la punción pericárdica en 1979, es un ejemplo de esto^{23,24}.

La pericardiotomía longitudinal subxifoidea es una técnica segura²⁵, eficiente²⁶ y fácil de realizar²⁷, que debe ser dominada por todos los cirujanos, y aún por médicos que laboren en servicios de urgencias. No necesita un instrumental quirúrgico sofisticado; se aconseja su realización en el salón de operaciones con anestesia general endotraqueal²⁴, pero también se practica en situaciones de emergencias¹⁹, con anestesia local²⁵ o incluso sin esta. Actualmente su indicación principal se encuentra en escenarios donde, por cualquier motivo, no es posible la realización de la pericardiocentesis guiada por ultrasonido, o cuando se sospecha la presencia de sangre coagulada, adherencias y tabiques que impidan la total evacuación del derrame^{25,28,29}. Una variante diferente de la técnica se realiza en el posoperatorio de cirugía cardiovascular^{26,30}, donde la apertura de un pequeño segmento distal de la esternotomía facilita el drenaje mediante la disección digital de los planos hasta alcanzar la cavidad pericárdica.

En relación con la incisión de la pericardiotomía

inferior longitudinal simple, su ubicación en la línea media ha permanecido inamovible a lo largo del tiempo^{7,21,25,31,32}. En la revisión de la literatura no hemos encontrado otro grupo que secunde nuestra iniciativa de abrir la piel en una línea paraxifoidea, aunque –obviamente– se pudo haber pasado por alto algún informe. No se le encuentra conveniencia alguna al hecho de que en la totalidad de las descripciones encontradas se realice la incisión en la línea alba, encima de alguna porción del xifoides, para luego tener que lidiar con su interposición y muchas veces resecarlo^{13,19,25-27,32-35}. La técnica que aquí se presenta evita, en la medida de lo posible, perturbar la anatomía de dicho cartilago y nunca hemos necesitado diseccionar su aspecto anterior y su borde derecho, ni seccionarlo. Debe recordarse que alrededor del xifoides se diseminan algunas ramas terminales de la arteria torácica interna³⁶ y su lesión puede provocar un sangrado difícil de corregir que, en todo caso, demorará el procedimiento quirúrgico. Puesto que Larrey estableció, 190 años atrás, que el trayecto más corto al pericardio comienza en el ángulo del xifoides con la séptima costilla¹, resultan inexplicables algunas extensas incisiones en la línea media, que incluso pueden alcanzar el ombligo³¹, o la propuesta de ciertos autores de complementar la apertura longitudinal con un corte transversal³².

Curiosamente, el retiro de la grasa pre-pericárdica que entorpece la identificación visual del segmento que debe controlarse, puede resultar la fase más demorada de la cirugía, pues es lo suficientemente firme como para resistirse a ser desalojada por la cánula de aspiración, y lo suficientemente laxa como para desgarrarse con facilidad cuando se intenta extraer con pinzas. Los autores no tienen predilección por un procedimiento específico para esta lipectomía; es posible que la estrategia más adecuada sea una inteligente combinación de los dos métodos comentados (**Fig. 1B**). Algunos grupos señalan la importancia de realizar una hemostasia cuidadosa en esta fase de la cirugía para evitar confusión en el diagnóstico, una vez que se haya abierto el pericardio^{13,34}. Nuestra experiencia nos ha demostrado que si se respetan los principios que hasta ahora hemos presentado, parece infundada esa preocupación, y es muy poco probable que se lesione algún vaso importante; la mayor parte del sangrado en nuestros pacientes se controla espontáneamente, y en el caso específico de la mediastinotomía subxifoidea en enfermos con esternotomía reciente, nunca hemos tenido necesidad de emplear el electro-

cauterizador durante la cirugía.

En nuestras primeras pericardiotomías subxifoideas resultaba difícil el control del pericardio para su apertura. Todo cirujano cardiovascular sabe lo dificultoso que puede resultar asir entre dos pinzas un pericardio a tensión, incluso a través de una esternotomía longitudinal media. A pesar de eso, la mayoría de los autores describen su sujeción con pinzas Allis o Kocher antes de su apertura, pero nuestra experiencia nos demuestra que con un derrame cuantioso, generalmente este agarre es débil y rápidamente fracasa, perdiéndose su control y prolongando la cirugía, incluso después de realizada la pericardiotomía. La maniobra, obviamente, se vuelve más compleja a través de una pequeña incisión cutánea, con poca visibilidad y sobre todo en pacientes obesos, con pericarditis constrictiva³¹, o con el diafragma elevado a causa de distensión gástrica. En relación con esta última situación, encontramos favorables resultados con la colocación de una sonda nasogástrica en uno de nuestros pacientes, sometido a la cirugía de urgencia en el período posprandial.

El control del pericardio con un punto de sutura gruesa, insertado ampliamente para evitar su desgarramiento cuando se traccione, es una maniobra inocua que facilita sobremedida la apertura de la cavidad.

Los autores de este trabajo la realizan en todos los casos (**Fig. 2**), incluso en aquellos donde se ha logrado controlar efectivamente el pericardio con pinzas, por el latente peligro de que se desprendan durante su tracción, como se mencionó previamente. Obviamente, el punto debe introducirse casi tangencialmente para evitar la lesión del miocardio, pero esto no debe preocupar demasiado pues la banda de líquido interpuesta evita esa situación. En este sentido, consideramos que la maniobra es segura incluso con derrames de pequeña cuantía, pues en esa porción del saco pericárdico es donde existe una relación menos íntima entre el corazón y la capa mesotelial que lo recubre³⁷, motivo por el cual es el sitio de elección para la realización de la pericardiocentesis «a ciegas»³⁸⁻⁴⁰.

Derrames de gran cuantía, con pericardio tensionado, comienzan a drenar espontánea y rápidamente a través de los orificios que ha horadado la aguja; en ese momento el líquido puede coleccionarse para los estudios pertinentes. La tracción del punto permite acercar el pericardio, prácticamente a nivel de la piel, lo que facilita su apertura con una tijera o, si se desea mejor control del mismo, la colocación de otro punto y posterior pericardiotomía entre ambos (**Fig. 3**). El posicionamiento de un segundo punto resulta ventajoso pues, una vez que se ha abierto

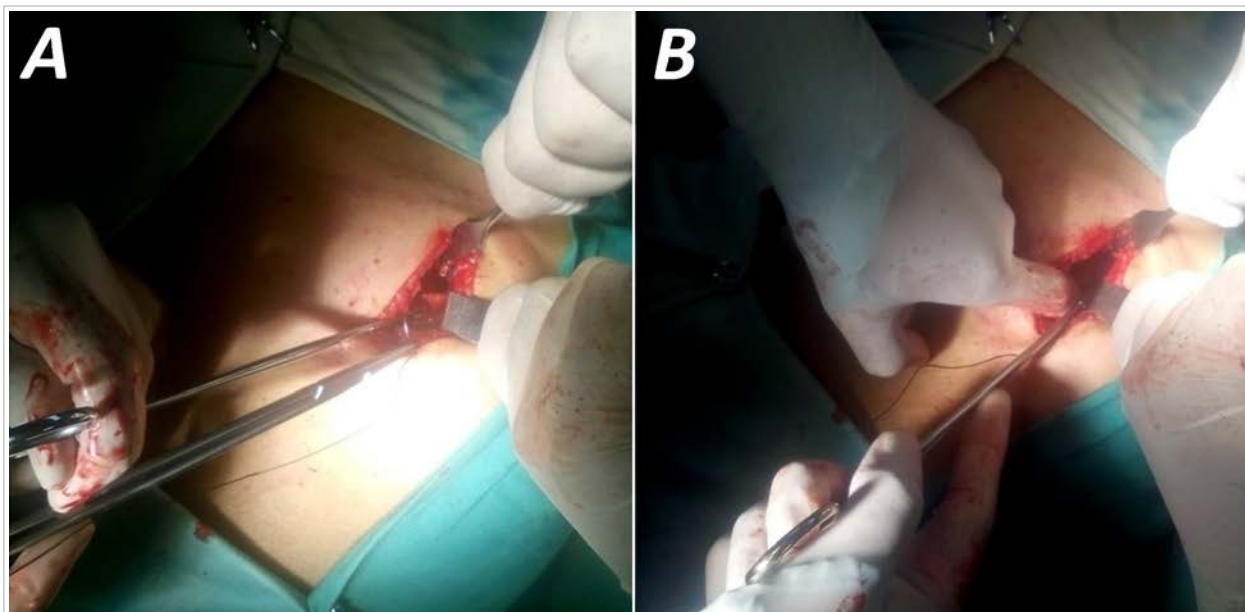


Fig. 2. A. Independientemente de que se haya agarrado el pericardio con pinzas, siempre se coloca un punto amplio de seda gruesa para un mejor control durante la pericardiotomía. **B.** Cuando es difícil asir un pericardio a tensión o se desliza la pinza al traccionarlo, una simple depresión digital del diafragma, permitirá el campo suficiente para insertar el punto tangencialmente en la capa mesotelial.

la cavidad, uno de estos –generalmente el más distal– brinda excelente referencia para tomar una muestra de biopsia del pericardio que lo rodea; mientras se mantiene un control efectivo de la abertura mediante el punto más proximal, lo que además facilitará la adecuada colocación del drenaje.

Algunos de los procedimientos que hemos comentado, son modificaciones que los autores han añadido a la técnica de pericardiotomía longitudinal inferior propuesta por Sauerbruch⁴¹ a comienzos del pasado siglo. Su aplicación ha logrado disminuir considerablemente la duración de la cirugía, al emplearse menos de tres minutos entre la incisión de piel y la pericardiotomía, en pacientes sin excesiva obesidad. En los últimos cinco años, en el grupo de pacientes donde se han ejecutado estas innovacio-

nes, no han existido complicaciones, relacionadas con el procedimiento operatorio, durante ni después de la cirugía. No podemos asegurar que estas modificaciones sean exclusivamente realizadas por nuestro grupo y este artículo no tiene la intención de establecer un precedente de autoría. Solo se desea compartir nuestra experiencia con el gremio, para continuar perfeccionando su hermosa labor de curar las enfermedades con las manos.

BIBLIOGRAFÍA

1. Winslow N, Shipley AM. Pericardiotomy for pyopericardium. Review of literature to may, 1927, and report of ten new cases. *Archives of Surgery*. 1927;15(3):317-50.
2. Farrar W. Parzival's pericardial puncture. *Ann Intern Med*. 1980;92(5):640.
3. von Eschenbach W. Parzival: A knightly epic. New York: O. E. Stechert & Co.; 1912.
4. Saplacan V, Cuttone F, Massetti M. The Ignored Birth of Cardiac Surgery: The History of the Surgical Treatment of Heart Wounds and Pericardial Effusions. En: Picichè M, editor. *Dawn and Evolution of Cardiac Procedures*. Rome: Springer-Verlag; 2013. p. 19-28.
5. Baue AE, Blakemore WS. The Pericardium. *Ann Thorac Surg*. 1972;14(1):81-106.
6. Hernández Estefanía R. Ludwig Rehn: las virtudes de un pionero. *Cir Cardio*. 2008;15(2):211-6.
7. Santos GH, Frater RW. The subxiphoid approach in the treatment of pericardial effusion. *Ann Thorac Surg*. 1977;23(5):467-70.
8. Tóth I, Rami-Porta R, Rendeki S, Molnár TF. First steps in the management of pericardial effusion: Who was first to relieve the pericardial sac – Larrey or Romero? *World J Surg*. 2013;37(9):2242-5.
9. Asensio JA, Ceballos JJ, Forno W, Gambaro E, Chahwan S, Marengo J, *et al*. Lesiones cardíacas penetrantes. Una revisión desde sus orígenes históricos hasta las últimas fronteras en el nuevo milenio. *Cir Esp*. 2000;67(1):64-79.
10. Pool EH. Treatment of heart wounds. Report of successful cardiorrhaphy and tabulation of cases. *Ann Surg*. 1912;55(4):485-512.
11. Kleinschmidt O. Operaciones en el mediastino. En: Kirschner M, editor. *Tratado de Técnica Operatoria General y Especial*. Barcelona: Editorial Labor S.A.; 1944. p. 704-1036.
12. Dittrich H, Achatzy R. Technique of permanent pacemaker implantation. En: Schaldach M, Fur-

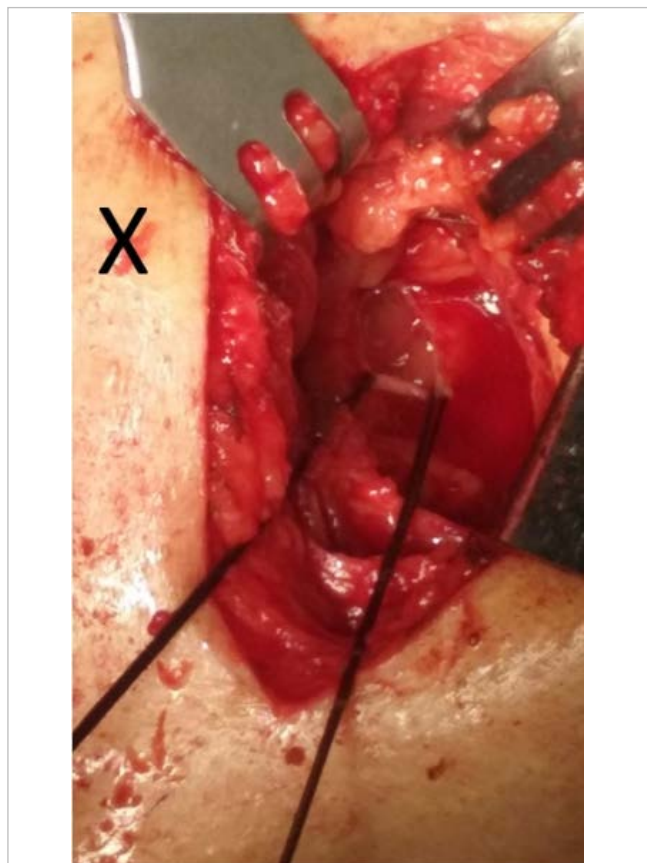


Fig. 3. La tracción del pericardio con el punto de seda permitirá acercarlo casi al nivel de la piel. Después de haberse evacuado el derrame, un corte circular del pericardio alrededor de uno de los puntos facilitará la toma de biopsia. En este paciente el apéndice xifoides permaneció prácticamente intacto en su posición normal (señalada con una X); no hubo sangrado y el pericardio se abrió en menos de tres minutos.

- man S, eds. *Advances in Pacemaker Technology*. Berlin: Springer-Verlag; 1975. p. 25-54.
13. Tesoriero R. Cardiac Injury. En: Scalea TM, editor. *The Shock Trauma: Manual of Operative Techniques*. New York: Springer Science+Business Media; 2015. p. 173-94.
 14. Sauerbruch F. *Cirugía del tórax*. Barcelona: Labor; 1926.
 15. Sauerbruch F. *Mi vida. Memorias de un cirujano*. Barcelona: Ediciones Destino; 1954.
 16. Maker VK, Guzman-Arrieta ED. *Cognitive Pearls in General Surgery*. New York: Springer Science+Business Media; 2015.
 17. Montañez-Valverde RA, Olarte NI, Zablach G, Hurtado-de-Mendoza D, Colombo R. Swinging heart caused by diffuse large B-cell lymphoma. *Oxf Med Case Reports* [Internet]. 2018 [citado 10 Feb 2019];9:299-301. Disponible en: <https://www.ncbi.nlm.nih.gov/pmc/articles/PMC6109201/pdf/omy075.pdf>
 18. Agarwal V, Uretsky S, Makaryus AN. Multimodality Imaging (X-Ray, CT, and MRI) in Pericardial Disease. En: Herzog E, editor. *Management of Pericardial Disease*. Heidelberg: Springer; 2014. p. 89-105.
 19. Kurimoto Y, Maekawa K, Tanno K, Mori K, Koyanagi T, Ito T, *et al*. Blind subxiphoid pericardiectomy to relieve critical acute hemopericardium: A final report. *Eur J Trauma Emerg Surg*. 2012; 38(5):563-8.
 20. Hankins JR, Satterfield JR, Aisner J, Wiernik PH, McLaughlin JS. Pericardial window for malignant pericardial effusion. *Ann Thorac Surg*. 1980;30(5): 465-71.
 21. Langdon SE, Seery K, Kulik A. Contemporary outcomes after pericardial window surgery: Impact of operative technique. *J Cardiothorac Surg* [Internet]. 2016 [citado 11 Feb 2019];11(1):73. Disponible en: <https://cardiothoracicsurgery.biomedcentral.com/track/pdf/10.1186/s13019-016-0466-3>
 22. Sakanoue I, Hamakawa H, Okubo Y, Minami K, Miyamoto E, Shomura Y, *et al*. Efficacy and safety of thoracoscopic pericardial window in patients with pericardial effusions: A single-center case series. *J Cardiothorac Surg* [Internet]. 2016 [citado 11 Feb 2019];11(1):92. Disponible en: <https://cardiothoracicsurgery.biomedcentral.com/track/pdf/10.1186/s13019-016-0488-x>
 23. Bhargava M, Wazni OM, Saliba WI. Interventional pericardiology. *Curr Cardiol Rep* [Internet]. 2016 [citado 16 Feb 2019];18(3):31. Disponible en: <https://doi.org/10.1007/s11886-016-0698-9>
 24. Sherrid MV. Echocardiography-Guided Pericardial Drainage. En: Herzog E, editor. *Management of Pericardial Disease*. Heidelberg: Springer; 2014. p. 139-47.
 25. Vincent JL, Hall JB. *Encyclopedia of Intensive Care Medicine*. Berlin: Springer-Verlag; 2012.
 26. Schmid C. Cardiac Tumors and Pericardial Diseases. En: Ziemer G, Haverich A, eds. *Cardiac Surgery*. Berlin: Springer-Verlag; 2017. p. 995-1008.
 27. Johnston DR. Surgical management of pericardial diseases. *Prog Cardiovasc Dis*. 2017;59(4):407-16.
 28. Halpern DG, Agarwal V, Lilly LS. Etiologies of Pericardial Diseases. En: Herzog E, editor. *Management of Pericardial Disease*. Heidelberg: Springer; 2014. p. 11-26.
 29. van Schil P, Paelinck B, Hendriks J, Lauwers P. Pericardial Window. En: Astoul P, Tassi G, Tschopp JM, eds. *Thoracoscopy for Pulmonologists: A Didactic Approach*. Berlin: Springer-Verlag; 2014. p. 197-204.
 30. Ergunes K, Iner H, Yurekli I, Gokalp O, Yetkin U, Gurbuz A. The post-pericardiectomy syndrome causing cardiac tamponade and pleural effusion in a patient that underwent mitral valve replacement. *J Cardiothorac Surg* [Internet]. 2015 [citado 20 Feb 2019];10(Supl 1):A112 [Resumen]. Disponible en: <http://www.cardiothoracicsurgery.org/content/10/S1/A112>
 31. Prager RL, Wilson CH. The subxiphoid approach to pericardial disease. *Ann Thorac Surg*. 1982; 34(1):6-9.
 32. Balaram SK, Teng A, Praeger J. Surgical Management of Pericardial Disease En: Herzog E, editor. *Management of Pericardial Disease*. Heidelberg: Springer; 2014. p. 149-65.
 33. Jackson JR, Ford HR, Kim ES. Pediatric Perioperative Complications and Emergencies. En: Y Fong, Kauffmann RM, Marcinkowski E, *et al*, eds. *Surgical Emergencies in the Cancer Patient*. Heidelberg: Springer; 2017. p. 289-301.
 34. Milia DJ, Paul JS. Overview of Chest Trauma. En: Dua A, Desai SS, Holcomb JB, *et al*, eds. *Clinical Review of Vascular Trauma*. Berlin: Springer-Verlag; 2014. p. 131-44.
 35. Tissot C. Pericardial Diseases. En: Da Cruz EM, Ivy D, Jagers J, eds. *Pediatric and Congenital Cardiology, Cardiac Surgery and Intensive Care*. London: Springer-Verlag; 2014. p. 2369-94.
 36. Harky A, Mohammad HA, Garner M, Ali M, Alani MS. Anomalous right internal thoracic artery ter-

- minating in the right superior pulmonary vein. *Ann Thorac Surg.* 2017;104(4):e323-4.
37. Hoit BD. Anatomy and physiology of the pericardium. *Cardiol Clin.* 2017;35(4):481-90.
38. Gluer R, Murdoch D, Haqqani HM, Scalia GM, Walters DL. Pericardiocentesis – How to do it. *Heart Lung Circ.* 2015;24(6):621-5.
39. Petri N, Ertel B, Gassenmaier T, Lengenfelder B, Bley TA, Voelker W. “Blind” pericardiocentesis: A comparison of different puncture directions. *Catheter Cardiovasc Interv.* 2018;92(5):E327-E332.
40. Maisch B, Ristić AD, Seferović PM, Tsang TSM. *Interventional Pericardiology. Pericardiocentesis, Pericardioscopy, Pericardial Biopsy, Balloon Pericardiotomy and Intrapericardial Therapy.* Heidelberg: Springer; 2011.
41. Hirsch HH, Scior H, Zipf KE. On longitudinal inferior pericardiotomy (Sauerbruch) as an approach to the heart for pacemaker implantation in Morgagni-Adams-Stokes Syndrome. *Bruns Beitr Klin Chir.* 1964;208:446-55.