






## Diseción de la aorta abdominal a propósito de un caso

Dr. Kendry Janero Moliner<sup>1</sup>, Dr. Luis M. de la Torre Fonseca<sup>2</sup>, Dr. Alejandro Hernández Seara<sup>1</sup>, Dra. Zaida Jaime Cabrera<sup>1</sup> y Dra. M<sup>a</sup> del Carmen Hondares Guzmán<sup>1</sup>

<sup>1</sup> Servicio de Arteriología, Instituto Nacional de Angiología y Cirugía Vascul. La Habana, Cuba.

<sup>2</sup> Unidad de Cuidados Intensivos, Hospital Universitario Clínico-Quirúrgico Comandante Manuel Fajardo. La Habana, Cuba.

*Full English text of this article is also available*

### INFORMACIÓN DEL ARTÍCULO

Recibido: 8 de junio de 2020  
Aceptado: 16 de julio de 2020

#### Conflicto de intereses

Los autores declaran que no existen conflictos de intereses.

#### Imágenes

Las imágenes tomográficas y la foto del acto quirúrgico se muestran con el consentimiento del paciente.

#### Abreviaturas

DAA: diseción de la aorta abdominal

### RESUMEN

La diseción de la aorta abdominal tiene una baja incidencia, se produce a partir de una laceración, desgarro o rotura intimal, con la consecuente separación longitudinal de las capas de la pared y la aparición de una falsa luz con flujo en su interior. Se presenta el caso de un hombre de 67 años de edad con antecedentes de hipertensión arterial, sin tratamiento regular, que acudió al cuerpo de guardia del Hospital Salvador Allende (La Habana, Cuba) por presentar dolor abdominal con irradiación a fosa ilíaca izquierda y espalda, de una semana de duración, que no aliviaba con los analgésicos habituales. Se le realizó ultrasonido abdominal y se encontró una dilatación aneurismática de la aorta abdominal, con signos de diseción hacia la ilíaca derecha; por lo que se realizó angiografía que confirmó el diagnóstico. Se realizó baipás aorto-ilíaco con fenestración en aorta abdominal y anastomosis término-terminal en ambas arterias ilíacas.

**Palabras clave:** Aorta abdominal, Diseción, Aneurisma disecante, Diagnóstico por imagen, Tomografía computarizada

### *Abdominal aortic dissection apropos of a case*

### ABSTRACT

*Abdominal aortic dissection has a low incidence. It may happen when a small tear or rupture occurs in the tunica intima, dividing the wall layers and forming a false channel, or lumen with blood flow inside. We present the case of a 67-year-old man with a history of high blood pressure, with no regular treatment, who sought care at the Hospital Salvador Allende (Havana, Cuba) as he presented with a week-long abdominal pain radiating to the left iliac fossa and back, which was not relieved by the usual analgesics. An abdominal ultrasound was performed which found an aneurysmal dilatation of the abdominal aorta, with signs of dissection towards the right iliac artery; therefore, computed tomography angiography (CTA) was performed and the diagnosis was confirmed. He underwent aorto-iliac bypass with abdominal-aortic-fenestration and end-to-end anastomosis in both iliac arteries.*

**Keywords:** Abdominal aorta, Dissection, Dissecting Aneurysm, Diagnostic imaging, Computed tomography

✉ LM de la Torre Fonseca  
Hospital Manuel Fajardo  
Servicio de Cuidados Intensivos.  
Calle D esq. a Zapata. Plaza de la  
Revolución 10600. La Habana, Cuba.  
Correo electrónico:  
marianotorre@infomed.sld.cu

### INTRODUCCIÓN

La aorta es la arteria más grande del cuerpo, y tiene un amplio recorrido torácico y otro abdominal. Su pared, que soporta grandes presiones du-

rante el período eyectivo ventricular, está constituida por tres capas: la íntima, más interna; la media, músculo-elástica; y, finalmente, la adventicia, fibrosa y más externa. Durante el envejecimiento las capas musculares son sustituidas por fibras de colágeno, que la hacen más vulnerable a diferentes alteraciones, como los aneurismas y las disecciones.

El aneurisma de la aorta abdominal es la afectación más frecuentes en ese segmento arterial, donde también se puede encontrar disección, pero con una menor incidencia (< 2%)<sup>1,2</sup>. Esta enfermedad se produce a partir de una laceración, desgarro o rotura intimal, con la consecuente separación longitudinal de las capas de la pared y la aparición de una falsa luz con flujo en su interior. La disección de la aorta abdominal (DAA) es una afección generalmente grave (15% de rotura aórtica)<sup>1</sup>, con una presentación clínica variable e inespecífica, lo que dificulta su diagnóstico en los servicios de urgencias. En las primeras 48 horas la mortalidad suele ser de aproximadamente un 1%, a la semana podría alcanzar el 75% y hasta un 95% dentro del primer mes<sup>3</sup>.

La primera clasificación de la disección aórtica mundialmente aceptada corresponde a DeBakey<sup>4</sup>, que tiene en cuenta el origen de la rotura intimal y la extensión de la disección. Aproximadamente 10 años más tarde, en 1970, Stanford<sup>5</sup> presenta a la comunidad científica una clasificación más simple, en dependencia de la afectación o no de la aorta ascendente en su porción proximal. Sin embargo, ninguna de las dos clasificaciones incluye las disecciones aórticas precisamente iniciadas en la aorta abdominal.

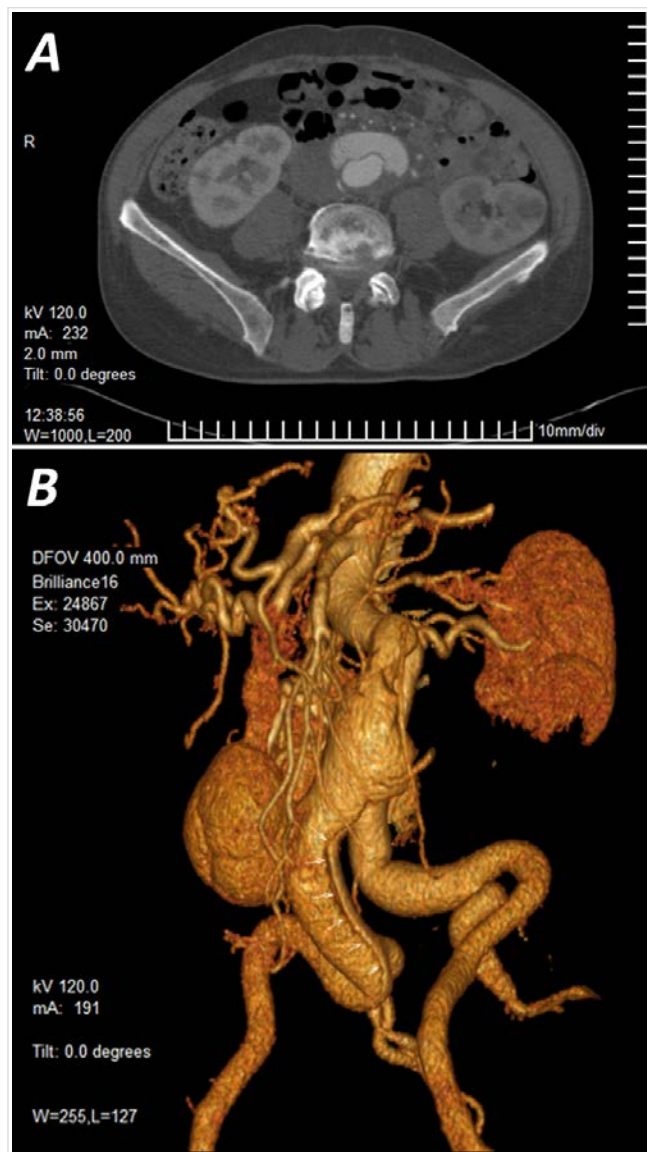
No solo es una afección poco frecuente, y potencialmente mortal, sino que comparte factores de riesgos con otras enfermedades cardiovasculares como los aneurismas aórticos abdominales y torácicos, y la propia cardiopatía isquémica. Su incidencia real en nuestro país es desconocida, y hasta la fecha solo se cuenta con presentaciones de casos aislados.

## CASO CLÍNICO

Se trata de un hombre de 67 años de edad con antecedente de hipertensión arterial sin tratamiento regular. Acudió al cuerpo de guardia del Hospital Salvador Allende (La Habana, Cuba) por presentar dolor abdominal con irradiación a fosa ilíaca izquierda y espalda, de una semana de duración que no alivió con analgésicos. Se le realizó ultrasonido abdominal donde se encontró dilatación aneurismática de aorta

abdominal, por debajo de la emergencia de las arterias renales, con diámetro anteroposterior de 34 mm, transversal de 50 mm y una longitud de 79 mm; con presencia de disección (colgajo [*flap*] intimal) que se extiende hacia la ilíaca derecha.

Por tal motivo se ingresó en el Servicio de Cirugía Vascular y se realizó angiografía computarizada (**Figura 1**) que informa: aneurisma disecante de aorta abdominal yuxtarenal que se extiende hasta la ilíaca común derecha, justo antes de su bifurcación. En su trayecto, la disección afecta la arteria polar inferior del riñón izquierdo, con isquemia de dicho



**Figura 1.** Imágenes tomográficas que muestran la disección de la arteria aorta abdominal yuxtarenal. **A.** Corte transversal. **B.** Reconstrucción multiplanar donde se observa su extensión hasta la arteria ilíaca común derecha (flechas).

territorio. Llama la atención la presencia del colgajo de disección, así como trombosis mural importante con estenosis de la luz de la arteria mesentérica superior a 2 cm de su origen.

Se realizó química sanguínea que demostró valores dentro de los parámetros normales. En el electrocardiograma, la radiografía de tórax y el ecocardiograma no se encontraron alteraciones. Se decidió tratamiento quirúrgico (**Figura 2**) y se realizó aneurismectomía de aorta abdominal infrarrenal con fenestración de colgajo íntimo-medial e interposición de injerto bifurcado de dacrón 18 x 9 mm, con anastomosis proximal término-terminal en aorta y término-terminal distal en ambas arterias ilíacas comunes, próximo a su bifurcación con las ilíacas externas. Ambas arterias hipogástricas quedaron permeables. El paciente salió del quirófano con pulsos distales fuertes y sincrónicos, y tuvo una evolución posterior favorable.

## COMENTARIO

En el mecanismo de producción de la DAA intervienen factores anatómico-estructurales y hemodinámicos. El deterioro de las propiedades mecánicas de

la pared, usualmente de causa degenerativa, constituye un denominador común en la disección espontánea<sup>6</sup>. Otros factores que afectan la hemodinámica del cuerpo humano, como la hipertensión arterial y la disfunción endotelial contribuyen directamente a la rotura o laceración de la pared del vaso.

Al igual que en otras series revisadas, la hipertensión arterial constituye un factor de riesgo importante en la DAA (entre el 51-78% de los pacientes tienen hipertensión arterial sistémica)<sup>7</sup>. Según Graham *et al.*<sup>8</sup>, cerca del 70% de las disecciones fueron espontáneas, como es el caso del paciente que se presenta, seguida de la causa traumática (15%).

Por su variada presentación clínica, que incluye dolor abdominal o torácico, o ambos, manifestaciones isquémicas a diferente niveles, en dependencia de los vasos afectados, y un porcentaje nada despreciable (17%) que cursa de forma asintomática<sup>2</sup>, el diagnóstico se sustenta a partir de las técnicas de imágenes<sup>9</sup>. Su confirmación (cerca del 75%) se realiza a partir de la tomografía axial computarizada, aunque también podría realizarse con la ayuda de la ecografía, la angiografía convencional o con angi resonancia magnética<sup>10</sup>.

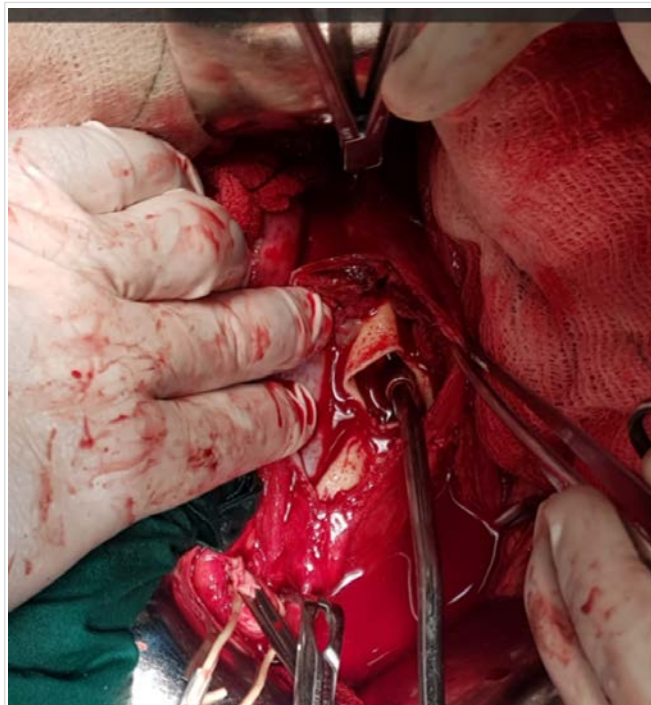
El tratamiento de elección en la mayoría de los casos depende de la anatomía de la disección, los parámetros hemodinámicos del paciente, la edad y sus comorbilidades<sup>11</sup>. Según numerosas publicaciones<sup>12,13</sup>, la reparación endovascular y el tratamiento quirúrgico, en dependencia de la necesidad de cada caso en particular, serían las alternativas terapéuticas más acertadas en esta enfermedad.

## CONCLUSIONES

La disección de la aorta abdominal es una enfermedad con baja incidencia, más frecuente en pacientes hipertensos. Su evolución suele ser potencialmente mortal de no realizarse un diagnóstico precoz. Las técnicas de imagen, sobre todo la angiotomografía, constituyen la piedra angular en el diagnóstico. La reparación endovascular y la quirúrgica son las medidas más eficaces para el tratamiento de esta enfermedad.

## BIBLIOGRAFÍA

1. Farber A, Wagner WH, Cossman DV, Cohen JL, Walsh DB, Fillingner MF, *et al.* Isolated dissection of the abdominal aorta: clinical presentation and



**Figura 2.** Cirugía de reparación de la aorta abdominal con anastomosis término-terminal en ambas arterias ilíacas.

- therapeutic options. *J Vasc Surg.* 2002;36(2):205-10. [DOI]
2. Mészáros I, Mórocz J, Szlávi J, Schmidt J, Tornóci L, Nagy L, *et al.* Epidemiology and clinicopathology of aortic dissection. *Chest.* 2000;117(5):1271-8. [DOI]
  3. Lindsay J, Hurst JW. Clinical features and prognosis in dissecting aneurysm of the aorta. A reappraisal. *Circulation.* 1967;35(5):880-8. [DOI]
  4. DeBakey ME, Henly WS, Cooley DA, Morris GC, Crawford ES, Beall AC. Surgical management of dissecting aneurysms of the aorta. *J Thorac Cardiovasc Surg.* 1965;49:130-49.
  5. Daily PO, Trueblood HW, Stinson EB, Wuerflein RD, Shumway NE. Management of acute aortic dissections. *Ann Thorac Surg.* 1970;10(3):237-47. [DOI]
  6. Gore I. Pathogenesis of dissecting aneurysm of the aorta. *AMA Arch Pathol.* 1952;53(2):142-53.
  7. Zink JN, Maness MM, Bogey WM, Stoner MC. Spontaneous isolated abdominal aortic dissection involving the celiac, superior mesenteric, inferior mesenteric, right renal, left iliac, and right superficial femoral arteries. *J Vasc Surg.* 2015;61(6):1605. [DOI]
  8. Graham D, Alexander JJ, Franceschi D, Rashad F. The management of localized abdominal aortic dissections. *J Vasc Surg.* 1988;8(5):582-91.
  9. Cambria RP, Morse S, August D, Gusberg R. Acute dissection originating in the abdominal aorta. *J Vasc Surg.* 1987;5(3):495-7.
  10. Handa N, Nishina T, Nishio I, Asano M, Noda K, Ueno Y. Endovascular stent-graft repair for spontaneous dissection of infra-renal abdominal aorta. *Ann Vasc Surg.* 2010;24(7):955.e1-4. [DOI]
  11. Jonker FH, Schlösser FJ, Moll FL, Muhs BE. Dissection of the abdominal aorta. Current evidence and implications for treatment strategies: a review and meta-analysis of 92 patients. *J Endovasc Ther.* 2009;16(1):71-80. [DOI]
  12. Böckler D, Bianchini Massoni C, Geisbüsch P, Hakimi M, von Tengg-Kobligk H, Hyhlik-Dürr A. Single-center experience in the management of spontaneous isolated abdominal aortic dissection. *Langenbecks Arch Surg.* 2016;401(2):249-54. [DOI]
  13. Faries CM, Tadros RO, Lajos PS, Vouyouka AG, Faries PL, Marin ML. Contemporary management of isolated chronic infrarenal abdominal aortic dissections. *J Vasc Surg.* 2016;64(5):1246-50. [DOI]