

La historia (des)conocida de las incisiones torácicas. Segunda parte: De las primeras pericardiotomías al nacimiento de la esternotomía longitudinal media

MSc. Dr. Yoandy López de la Cruz¹✉, Dr.C. Rodolfo E. Morales Valdés², DrC. Ramón E. Romero Sánchez³ y Dr. Rodolfo Morales Mato¹

¹ Servicio de Cirugía Cardiovascular. Hospital Provincial Universitario Cardiocentro Ernesto Che Guevara. Santa Clara, Cuba.

² Servicio de Cirugía General. Hospital Universitario Arnaldo Milián Castro. Santa Clara, Cuba.

³ Universidad de Ciencias Médicas de Camagüey. Camagüey, Cuba.

Full English text of this article is also available

INFORMACIÓN DEL ARTÍCULO

Recibido: 16 de mayo de 2020

Aceptado: 2 de julio de 2020

Conflicto de intereses

Los autores declaran que no existen conflictos de intereses.

Abreviaturas

EIC: espacio intercostal

ELM: esternotomía longitudinal media

RESUMEN

Durante el siglo XIX se constataron más avances en la cirugía torácica que los experimentados en las más de 40 centurias transcurridas desde la escritura del papiro de Edwin Smith. En un período de poco menos de cien años el hombre abordó la cavidad pericárdica no solo para evacuar derrames, sino para suturar satisfactoriamente heridas en el músculo cardíaco. Además, se realizaron las primeras toracotomías con la específica intención de reseccionar segmentos pulmonares y se abrió por primera vez el esternón en toda su longitud, un abordaje que con el paso del tiempo se convertiría en la más usada de todas las incisiones torácicas. La mayoría de los cirujanos torácicos conoce poco acerca del verdadero origen de muchos de estos procedimientos quirúrgicos que se emplean en los salones de operaciones del siglo XXI. Esta segunda parte de nuestra revisión tiene la intención de seguir develando la desconocida historia de las incisiones torácicas.

Palabras clave: Historia de la medicina, Toracotomía, Derrame pericárdico, Pulmón, Mediastino, Neumonectomía

The (un)known history of thoracic incisions. Part II: From the first pericardiotomies to the birth of the median longitudinal sternotomy

ABSTRACT

The 19th century saw more advances in thoracic surgery than in the more than 40 centuries since the writing of the Edwin Smith papyrus. In a period of less than a century, man approached the pericardial cavity not only to drain effusions, but to successfully suture wounds in the cardiac muscle. Moreover, the first thoracotomies were performed for the specific purpose of resecting lung segments and the sternum was completely opened for the first time, an incision that would eventually become the most widely used of all thoracotomies. Most thoracic surgeons know little about the true story behind many thoracotomies performed in the operating rooms of the 21st century. This second part of our review further unveils the unknown history of thoracic incisions.

Keywords: History of medicine, Thoracotomy, Pericardial effusion, Lung, Mediastinum, Pneumonectomy

✉ Y López de la Cruz
Ave. 26 de Julio, Edif. 3016, Apto. 18
Reperto Escambray Sur
Santa Clara CP 50200
Villa Clara, Cuba.
Correo electrónico:
yoandytc@infomed.sld.cu

“El camino al corazón tiene solo 2-3 cm de longitud en línea recta, pero a la cirugía le ha tomado cerca de 2400 años transitarlo”.
William Randolph Smith

Preámbulo

En los casi 23 siglos que transcurrieron entre las primigenias experiencias de Hipócrates, al lidiar con herida torácicas traumáticas, y las primeras toracotomías con intenciones terapéuticas planificadas, la experiencia del hombre en procedimientos quirúrgicos sobre la cavidad torácica fue muy escasa, y prácticamente anecdótica.

Durante centurias, los pioneros de la cirugía fueron incapaces de tratar con efectividad las afecciones de los órganos mediastinales y torácicos. Sin embargo, mucho de lo aprendido en ese tiempo, sirvió de basamento para el posterior desarrollo de técnicas quirúrgicas y procedimientos anestésicos que permitieron, eventualmente, que la cirugía torácica alcanzara un importante grado de desarrollo, y se convirtiera en una apasionante y desafiante rama de la cirugía general.

Obviamente, es imposible consultar todas las fuentes originales en que se presentaron algunas de las toracotomías creadas más de 120 años atrás. De hecho, es posible que algunas ni siquiera hayan sido publicadas, sino simplemente comunicadas en congresos o lecturas académicas. En esos casos, se intentó localizar la más antigua referencia al procedimiento; en ocasiones se suscribió lo afirmado por otros investigadores que probablemente sí pudieron consultar los trabajos originales, y otras veces solo se ha repetido la versión más conocida de los hechos que, quizás no ha sido convincentemente demostrada, pero tampoco tajantemente negada.

En cualquier caso, no se puede precisar la absoluta veracidad de todo lo contado en esta revisión, pero al menos se ha realizado un esfuerzo por intentar recorrer algunas cortinas de desconocimiento que, durante décadas, han enturbiado a la historia alrededor de las más importantes toracotomías nacidas en el siglo XIX.

Las primeras pericardiotomías quirúrgicas

Sin alcanzar el avance conseguido por otras ramas de la ciencia, en el siglo XIX hubo cierto y esporádico desarrollo en la cirugía torácica, donde el cora-

zón siguió cautivando mayormente la atención de los cirujanos. La centuria comenzó con las primeras tres pericardiotomías terapéuticas mediante toracotomías (“entre la quinta y la sexta costillas verdaderas en la curvatura donde comienza su cartilago”^{1,2}, o entre la cuarta y la quinta en personas pequeñas³) realizadas en Cataluña por el médico almeriense Francisco Romero entre 1801 y 1803⁴ (**Figura 1**). No se conocen con exactitud los años que vivió el renombrado cirujano, pero se presume que nació alrededor de 1770 y existe constancia de que aún vivía, en París, en 1820². Es Romero quien realmente debe tener el mérito histórico de haber evacuado por primera vez la cavidad pericárdica a través de una toracotomía, pues, como ya se estableció en la primera parte de esta revisión⁵, el procedimiento originalmente acreditado a Desault, a finales del siglo XVIII, no fue una pericardiotomía.

Por otra parte, el 18 de marzo de 1810, el cirujano jefe de los ejércitos de Napoleón Bonaparte, Dominique Jean Larrey (8 de julio, 1766 – 25 de julio, 1842) operó al soldado de la Guardia Imperial, Bernard St. Ogne, por una herida autoinfligida en el tó-



Figura 1. El cirujano catalán Francisco Romero (¿1770-1820?) realizó la primera pericardiotomía conocida, mediante una toracotomía, para el drenaje de un derrame pericárdico en 1801. Tomada de García Ramos².

rax. Abordó la cavidad pericárdica a través del quinto espacio intercostal (EIC) para drenar un derrame que hacía inminente la muerte del paciente. Sin embargo, la carencia de antibióticos y los 45 días de evolución de la lesión habían repercutido inexorablemente en la salud del herido, y falleció a las tres semanas de la cirugía, producto de una pericarditis supurativa^{4,6}. Para esa fecha, aún Romero no había presentado ante la Sociedad de la Escuela Médica de París el resultado de su trabajo (lo hizo el 11 de mayo de 1814, y luego el informe estuvo perdido durante más de un siglo); de ahí el mérito histórico de la cirugía de Larrey que, durante muchos años, se consideró la supuesta primera operación en que se lidió con un derrame pericárdico, a través de un abordaje intercostal^{1,7}.

¿La primera resección pulmonar mediante una toracotomía planificada?

Presuntamente, a las 4 horas del 4 de marzo de 1821 el cirujano estadounidense Milton Antony (7 de agosto, 1789 – 19 de septiembre, 1839) realizó por primera vez en la historia una resección pulmonar atípica antecedida de una toracotomía planificada, en Filadelfia (**Figura 2**). Elmon Allen, un joven de alrededor de 17 años había caído de un caballo dos o tres años antes, con la consecuente fractura de la sexta costilla derecha y considerable equimosis de la pared torácica. Aparentemente el trauma desencadenó la formación de un absceso crónico que, al momento de la consulta del Dr. Antony, había comprometido la vitalidad de la mayor parte del pulmón derecho, destruido la mencionada costilla y puesto en grave peligro la vida del paciente. Decidió el cirujano abordar—sin anestesia—la cavidad torácica mediante una incisión que inició en el esternón, y prolongó aparentemente (no se describe en el artículo original) a lo largo del quinto EIC. Mediante esta reseccó la mitad anterior de la sexta costilla y un segmento de la quinta, y drenó el enorme absceso y gran parte de parénquima desorganizado del pulmón derecho con mucho cuidado, para no provocar una hemorragia que obviamente sería fatal. El paciente sobrevivió a la cirugía, pero desafortunadamente falleció el 11 de julio del siguiente año, presumiblemente a causa de infecciones recurrentes en el sitio quirúrgico⁸.

Ha existido cierta ignorancia histórica en relación con el verdadero nombre del protagonista de esa



Figura 2. El Dr. Milton Antony en vida fue uno de los cirujanos más prominentes de Virginia, Estados Unidos, pero pocos conocen que realizó la primera toracotomía de la historia con la intención de resecar un segmento pulmonar abscedado. Tomada de Dr. Milton Antony, Sr. (<https://www.geni.com/people/Dr-Milton-Antony-Sr/6000000000590560489>).

primera toracotomía acometida con la intención de explorar la cavidad pleural. Aparentemente desde fecha tan temprana como 1886 comenzó la confusión, y se le acreditó la realización de la operación a un inexistente Dr. Anthony Milton⁹, lo cual continuó ocurriendo durante más de un siglo¹⁰. Es difícil precisar el origen del desconocimiento y de la incorrecta grafía; en todo caso, parece un error injustificado, pues firmó con su propio puño y letra el dibujo con que acompañó su trascendental artículo⁸ (**Figura 3**). El motivo del procedimiento quirúrgico también ha sido origen de informes erróneos. Pueden encontrarse autores que refieren no conocer la naturaleza de la lesión que conllevó a una cirugía tan severa⁹, y otros que señalan que se trató de una resección en bloque de una lesión oncológica¹¹.

Sin embargo, la verdad histórica debe imponerse y a pesar de las características atípicas y fortuitas de esa operación, puede considerarse indudablemente una resección operatoria de un segmento pulmonar, por lo que la fecha de ese hito de la medicina antecedió en 70 años al procedimiento semejante que, erradamente aún, muchos autores consideran el primero: la cirugía de extirpación de un vértice pulmonar tuberculoso a través del segundo EIC, realizada por Théodore-Marin Tuffier (26 de marzo, 1857 – 27 de octubre, 1929), en París el 5 de mayo de 1891^{12,13}.

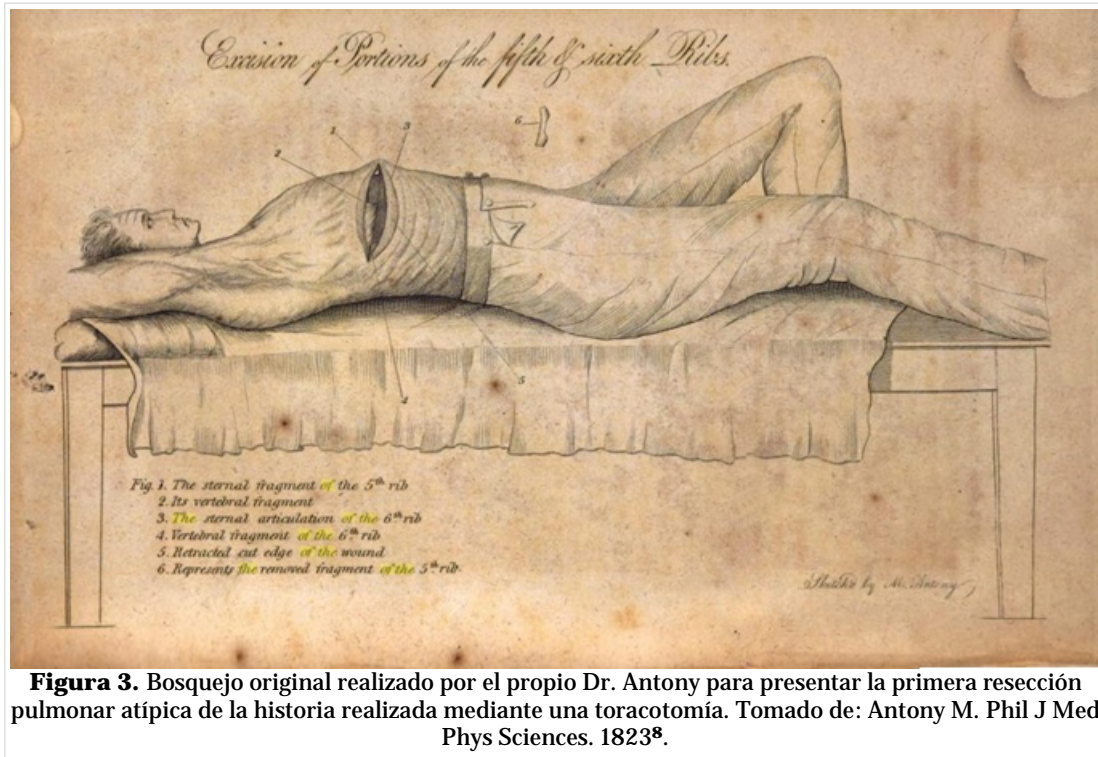


Figura 3. Bosquejo original realizado por el propio Dr. Antony para presentar la primera resección pulmonar atípica de la historia realizada mediante una toracotomía. Tomado de: Antony M. Phil J Med Phys Sciences. 1823⁸.

La persistencia de Larrey

Ocho años después de la apenas conocida operación del Dr. Milton Antony, Dominique Jean Larrey dejó asentada en la historia de la cirugía su enorme persistencia en la búsqueda de una ruta expedita para acceder al corazón, cuando describió la vía subcostal izquierda para la evacuación de derrames pericárdicos¹⁴. Ese acontecimiento también ha estado rodeado de incertidumbre histórica. Los orígenes de la técnica se remontan probablemente a febrero de 1824, cuando el cirujano francés atendió a un soldado de 22 años que había sufrido una herida penetrante del ancho de un dedo pulgar, entre el apéndice xifoides y el séptimo cartílago costal¹⁵. Al parecer, el paciente desarrolló un derrame pericárdico de gran cuantía que inicialmente no pudo drenar espontáneamente por la gran aglutinación de vendajes y compresas embebidas en vinagre con que le cubrieron la herida, lo que provocó un colapso cardiovascular por el taponamiento.

Algunos autores^{7,16} señalan que el cirujano introdujo un catéter en la herida para facilitar el drenaje, pero difícilmente se hubiera intentado ese procedimiento tan cerca del corazón en una época donde los cánones médicos solo aconsejaban, antes de

envolver al paciente con vendas, cubrir las heridas con ungüentos o compresas, y gasas con cataplasmas. No obstante, los procedimientos realizados por Larrey tuvieron poca repercusión en la supervivencia del paciente y, después de varios días, se consiguió evacuar el derrame solo con descubrir la herida. Su mérito histórico realmente consiste en que, basado en esa experiencia, durante cinco años realizó experimentos en cadáveres para encontrar una vía segura de abordaje a la cavidad pericárdica, la cual finalmente publicó en 1829, en un artículo que no se ha podido consultar.

Sin embargo, un tratado de técnica operatoria de la primera mitad del pasado siglo, describe que la incisión se inicia en el ángulo del xifoides con la séptima costilla y se extiende lateralmente en dirección oblicua, varios centímetros a lo largo de su cartílago. Esta proposición cayó rápido en el olvido, probablemente hasta mediados de la primera década del siglo XX (1904-1907), cuando algunos galenos, entre los que se encontraba Ludwig Wilhelm Carl Rehn (13 de abril, 1840 – 29 de mayo, 1930) volvieron a recomendarla, y la bien ganada fama del alemán, permitió que la incisión fuera conocida en un amplio círculo de cirujanos¹⁵.

Origen incierto de la mediastinotomía superior (cervical)

En occidente se reconoce a Victor von Hacker (21 de octubre, 1852 – 20 de mayo, 1933) como el cirujano que realizó por primera vez una mediastinotomía cervical¹⁷⁻¹⁹, procedimiento que se ha situado en 1901 en consonancia con la fecha en que el alemán lo dio a conocer en un artículo²⁰. No se ha podido acceder a la versión original de ese trabajo, pero en un tratado de cirugía publicado en 1904, el teutón señaló que en dos pacientes operados exitosamente por él había realizado “una incisión longitudinal a lo largo del borde interior del músculo esternocleidomastoideo y avanzado sobre el aspecto interior de los grandes vasos”. En ese mismo texto, von Hacker analizó los resultados de colegas que para esa fecha también habían realizado el procedimiento: Heidenhain, Razumovsky (escrito de varias formas en diversas fuentes), König, Dobbertin y Ziembicki²¹, pioneros de la cirugía torácica en sus respectivos países y cuyo protagonismo en la historia de esa toracotomía quizás aún no haya sido adecuadamente dilucidado.

En esta revisión debe hacerse referencia brevemente a Vasily Ivanovich Razumovsky (27 de marzo [8 de abril, en el calendario Gregoriano], 1857 – 7 de abril, 1935), el padre de la neurocirugía rusa^{22,23}, y quien es considerado además, en los países formados a partir de la antigua Unión de Repúblicas Socialistas Soviéticas, como el verdadero creador de la mediastinotomía superior²⁴, técnica supuestamente originada en 1889²⁵⁻²⁷. Con solo 30 años, Razumovsky fue nombrado profesor de cirugía operatoria de la Facultad de Medicina de la Universidad de Kazán, en el inicio de una carrera que eventualmente lo llevaría a convertirse en el orgullo de la ciencia rusa²². Precisamente, también de 1887 data una cirugía que informó en uno de los pocos artículos de su autoría que actualmente puede consultarse, en la que extirpó un bocio intratorácico mediante una cervicotomía transversal²⁸.

Un registro de patentes rusas señala que la operación clásica de mediastinotomía cervical de Razumovsky se realiza a través de una amplia incisión a lo largo del borde

interior del esternocleidomastoideo²⁹, esencialmente el mismo abordaje empleado por von Hacker (**Figura 4**). Desafortunadamente desconocemos dónde y cuándo el ruso describió originalmente su técnica, por lo que no se puede precisar con exactitud las características de su método ni discernir si fue el primero en usarlo. Sin embargo, la ya señalada práctica previa de procedimientos quirúrgicos más complejos sobre el cuello, y el hecho de que para 1889 ya varios departamentos de cirugía habían reconocido su talento²³, permite confirmar que ciertamente el cirujano ruso debe haber realizado la primera mediastinotomía superior, al menos una década antes de la fecha reconocida por la literatura occidental. Por otra parte, su experiencia con cervicotomías en collar (Kocher) y la existencia de fuentes que describen su incisión precisamente de esa forma, nos impide definir con exactitud las características de su incisión.

¿La primera toracotomía posterior?

En 1888, Ivan Ivanovich Nasiloff (1842-1907) en San Petesburgo, después de experimentar en cadáveres, propuso una incisión posterior para la remoción de cuerpos extraños, tumores y estenosis cicatriciales en la porción torácica del esófago^{30,31}. Erróneamente se ha planteado que lo descrito por Nasiloff fue una toracotomía posterolateral³²; es posible que la confusión se deba a algún antiguo error de traducción.



Figura 4. Vasily Ivanovich Razumovsky o Victor von Hacker. ¿Quién fue el verdadero creador de la mediastinotomía superior? Tomadas de: Andreev AA, Ostroushko AP. Vestnik Eksperimental'noj i Kliničeskoj Hirurgii. 2017²³.

La incisión que experimentó el ruso era puramente posterior, paralela a la columna, pero se complementaba con dos incisiones horizontales que partían de los extremos de la primera herida hacia las vértebras, para crear una ventana (*flap*) cuadrangular³⁰. Aún tendría que transcurrir un cuarto de siglo para que se describiera realmente la primera entrada posterolateral al tórax.

Los esfuerzos investigativos de Nasiloff fueron extremadamente meritorios y en los siguientes años muchos cirujanos identificaron con su apellido el abordaje posterior al mediastino. Sin embargo, en honor a la verdad histórica y científica no debe considerarse el creador de esa incisión, porque no fue el primero en realizarla en un paciente; su trabajo fue solo experimental. Entonces, si se analizan algunos textos quirúrgicos de finales del siglo XIX³¹, puede constatarse que el primer cirujano moderno que realizó una toracotomía posterior en un ser humano vivo fue presuntamente Alfred Karol Obalinski (15 de noviembre, 1843 – 18 de julio, 1898). En diciembre de 1890 el polaco ingresó en su servicio un paciente de 19 años con un absceso (“del tamaño de la cabeza de un niño” [sic]) en la región lumbar, el cual abordó mediante una incisión vertical que le permitió acceder al espacio mediastinal posterior, próximo a los cuerpos de la décima y oncesima vértebras torácicas. El paciente evolucionó favorablemente, pero finalmente falleció un año y medio después de la cirugía a causa de tuberculosis pulmonar.

Cautelosamente se hace referencia a Obalinski como «el primer cirujano moderno que realizó una toracotomía posterior» porque, en la búsqueda del origen de ese abordaje, quizás nuevamente deba acudir a la obra extraordinaria del primer cirujano torácico. Recuerda Girolamo Fabrizi d'Acquapendente que “Hipócrates en los empiemáticos atendía a dos cosas, a la parte afecta y al sitio declive; y así algunas veces manda, que se procure hacer la sección en la parte posterior” (sic)³³.

Tratamiento quirúrgico de heridas cardíacas: Primeros protagonistas

A los cirujanos les tomó muchos siglos desandar con un bisturí los escasos centímetros que median entre la piel y el corazón. No fue hasta inicios de la década de 1890 que comenzaron a experimentarse variados métodos—según la experiencia y juicio de decenas de médicos—para tratar las heridas del más apasionante de los órganos de la cavidad torácica.

Hasta el año 1909 se habían comunicado 158 casos de heridas suturadas en el corazón o su envoltura³⁴; aquí se exponen las primeras tres experiencias.

El 6 de septiembre de 1891, en el Hospital de la ciudad de St. Louis, Estados Unidos, Henry Clay Dalton (7 de mayo, 1847 – 3 de noviembre, 1911) mediante una incisión de ocho pulgadas en el tercer EIC, suturó un desgarró de 5 cm en el pericardio de un paciente de 22 años. En una pelea, el joven había sufrido una herida de media pulgada de longitud, 1½ pulgadas por encima del pezón izquierdo. Durante la cirugía se encontró una arteria intercostal sangrando y la cavidad pleural “llena de coágulos y sangre líquida”; “la herida pericárdica no estaba sangrando” y la inspección digital “no descubrió que el cuchillo penetrara el corazón”³⁵.

Un análisis retrospectivo del caso apunta a que el diagnóstico más probable del paciente fue un hemotórax de gran cuantía por la lesión de la arteria intercostal, que se ligó sin mayores complicaciones. Actualmente, un cirujano con un mínimo de experiencia hubiera, quizás, considerado más pertinente dejar abierto el desgarró pericárdico, pero esa operación fue el inicio de la intensa carrera del hombre por reparar exitosamente lesiones traumáticas en el corazón y su vecindad, y es innegable el mérito histórico, de un cirujano que, por demás, reconoció en su artículo³⁵ que no tenía experiencia en ese tipo de intervención.

Casi dos años después, el 10 de julio de 1893, Daniel Hale Williams (18 de enero, 1856 – 4 de agosto, 1931) realizó una cirugía semejante a la de Dalton, pero a través del quinto EIC, ampliando en sentido lateral la herida de la lesión hasta obtener una incisión de seis pulgadas. Esa vez se constató lesión de la arteria torácica (mamaria) interna izquierda y una pequeña herida cardíaca entre dos ramas de la arteria coronaria derecha; no se evidenció sangrado del corazón ni del pericardio. Williams concluyó que no era necesario suturar el miocardio, pero nuevamente decidió cerrar el pericardio, para evitar la diseminación de alguna infección proveniente de la cavidad torácica, o adherencias pleuropericárdicas futuras³⁶.

Debe señalarse que, en la foto de ese paciente, que apareció en un reportaje periodístico de la época, se puede observar una incisión que comienza en el esternón y se extiende casi hasta la línea axilar anterior (**Figura 5**). En nuestra opinión, esa podría considerarse la primera toracotomía anterolateral izquierda en el quinto EIC para acceder al corazón, realizada 13 años antes de la errónea fecha señalada

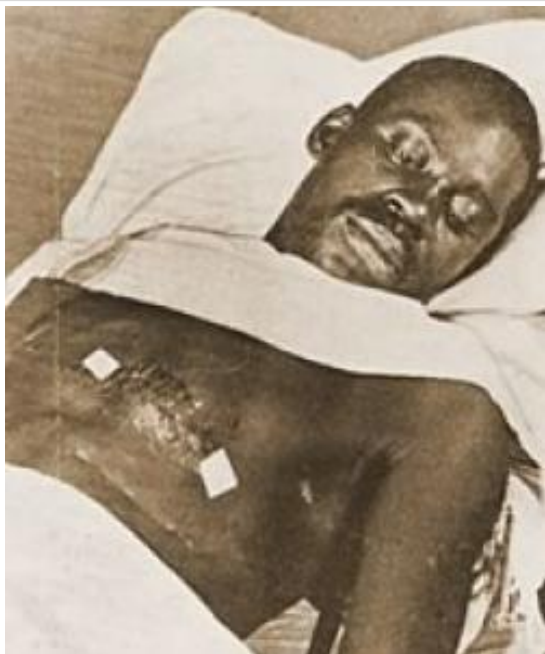

Figura 5. La incisión realizada por Daniel Hale Williams debe considerarse la primera toracotomía anterolateral izquierda en el quinto EIC, para abordar una herida cardíaca. Tomada de: *Prominent Black Americans in science, Politics, Arts, Literature, Entertainment* (<https://www.slideshare.net/bonniandklaid/africanamericans-and-their-achievements>).

por algunos investigadores, como se analizará en la tercera parte de esta revisión.

Nuestro breve paso por la historia de los primeros procedimientos operatorios sobre el corazón culmina el 4 de septiembre de 1895, en el Hospital Nacional de la antigua ciudad de Kristiania, actualmente Oslo, Noruega. A la 1:30 AM de ese día, el Dr. Axel Hermansen Cappelen (20 de julio, 1858 – 13 de noviembre, 1919), residente del Departamento de Cirugía, comenzó la primera miocardiografía en un corazón humano, en la historia conocida de esa especialidad. El paciente fue un hombre de 24 años que había sido apuñalado en la línea axilar media izquierda³⁴ en la tarde de ese día, y presentaba signos de colapso hemodinámico. La cirugía se realizó mediante abordaje a través del cuarto EIC izquierdo; se descartó una lesión del pulmón como causa del sangrado y se agrandó la herida pericárdica, lo que permitió encontrar una pequeña laceración de 2 cm en el ventrículo izquierdo, cerca de la punta, que lesionó una arteria coronaria y fue cerrada con sutura continua de *catgut*³⁷. Fueron evacuadas las cavidades pleurales y pericárdicas, excepto un coágulo

en el seno posterior de este último saco.

Desafortunadamente el paciente falleció en los primeros días del postoperatorio (se han informado varias fechas) a causa de un diagnóstico que tampoco hemos podido precisar con exactitud, pues se le ha atribuido su muerte a mediastinitis, pericarditis o incluso, a hemorragia de la arteria coronaria izquierda ligada durante la reparación de la lesión³⁸⁻⁴⁰. Cappelen publicó su caso en 1896, en idioma noruego y, probablemente desconociendo la importancia histórica de su procedimiento, olvidó mencionar el año en que ocurrió. Por ese motivo, muchas veces la operación ha sido erróneamente fechada^{4,6}; un texto que cuenta la historia de la cirugía noruega incluso ha llegado a señalar el año 1885⁴¹. Sin embargo, a comienzos de este siglo dos colegas del mismo hospital donde Cappelen realizó su histórica intervención, probablemente después de indagar en sus archivos, situaron su fecha exactamente en el año 1895⁴².

Seguramente, esas divergencias históricas o el éxito de Rehn en una cirugía semejante un año después, han sido las causas de que no se conozcan con precisión todos los detalles y a veces, se olvide quién fue el primer hombre que practicó puntadas en un corazón latiendo.

La primera toracotomía axilar... en tiempos modernos

Tres meses después de la operación cardíaca ejecutada por el cirujano afroamericano Daniel H. Williams, el 7 de octubre de 1893, se realizó presumiblemente la primera toracotomía axilar en la historia moderna de la cirugía, pues debe recordarse que 23 siglos antes Hipócrates ya extendía incisiones torácicas hasta la región lateral del tórax, a la cual se refirió como axila o sobaco⁴³.

Ese día, el también cirujano estadounidense George Ryerson Fowler (25 de diciembre, 1848 – 6 de febrero, 1906) decorticó un empiema crónico a través de una incisión vertical en forma elíptica en la línea axilar, desarrollada hacia abajo desde la cuarta costilla, con la remoción de 9-10 cm de la quinta y sexta costillas^{12,44}. La localización y forma de la incisión respondió a la necesidad del cirujano de incluir en esta, el seno de una fístula pleural crónica situada en la línea axilar, a través del cual, durante más de dos años había drenado abundante cantidad de contenido pleural⁴⁵.

Antecedentes y origen de la esternotomía longitudinal media (ELM)

Probablemente el primer procedimiento operatorio sobre el esternón lo realizó Glaudio Galeno de Pérgamo (130 - 201 d. n. e.) en fecha no precisada⁴⁶. Contó que un muchacho recibió un trauma en la región anterior del tórax, al que inicialmente no se le prestó mucha atención, pero 4 meses después se formó un absceso encima del esternón que drenó espontáneamente, y supuestamente curó. Sin embargo, muy pronto la zona volvió a inflamarse y a supurar, y ya no volvió a remitir a pesar de su nueva apertura. Era obvio que el hueso estaba cariado y los esfacelos dejaban ver los latidos del corazón; aparentemente el tratamiento era abrir el tórax, pero todos tenían miedo. Consultado Galeno, prometió remover una porción del hueso sin entrar en el tórax⁴⁷, y al hacerlo —supuestamente— el corazón quedó bastante expuesto porque el pericardio también había sido destruido por la infección. El paciente experimentó una rápida recuperación⁴⁸.

Presuntamente, también haya sido Galeno quien primero describió la técnica de la ELM, como parte de sus procedimientos de disección anatómica en animales. Según análisis posteriores de su obra⁴⁹, el médico de Pérgamo enseñaba que después de “remover todo lo situado encima de él, se podrá estimar con más precisión la línea media del esternón y se podrá dividir [con un cuchillo de carnicero] completamente en dos, en dirección al cartílago xifoides”. Sin embargo, no parecen existir evidencias de que ese procedimiento se haya realizado en un hombre vivo hasta finales del siglo XIX.

Se ha señalado que la primera trepanación del esternón la realizó Skielderup en 1818⁵⁰; no obstante, otros textos⁵¹ indican que el cirujano noruego solamente redactó un interesante ensayo donde defendía ese abordaje para puncionar el pericardio, pero no citaba ningún caso que apoyara sus puntos de vista. Además, como se comentó en la primera parte de esta revisión⁵, la primera trepanación de dicho hueso aparentemente ocurrió en 1754, aunque ha pasado desapercibida para buena parte de los historiadores de la cirugía. Estos hechos han motivado que, durante muchos años, las técnicas operatorias sobre el esternón fueran olvidadas o muy duramente criticadas⁵¹. Tendría que transcurrir casi un siglo y medio, desde el procedimiento de Lecat, para que un cirujano demostrara la factibilidad, no solo de su total apertura longitudinal sino, incluso de su total remoción en caso de necesidad.

El 25 de enero de 1897, Herbert Meyrik Nelson Milton (octubre, 1857 - 20 de diciembre, 1921)⁴², oficial médico del Ejército Imperial inglés, prácticamente aislado y obligado por la necesidad, realizó por primera vez en el Hospital Kasr El Aini, de El Cairo, Egipto, la más empleada de todas las incisiones sobre la caja torácica: la esternotomía longitudinal media⁵². El paciente fue un campesino egipcio de unos 25 años de edad que durante varios meses había sufrido dolor e inflamación en la región esternal por el posible diagnóstico de una tuberculosis ósea. Curiosamente la primera ELM de la historia fue probablemente también la primera esternectomía total⁵³, pues Milton se vio obligado a reseca prácticamente todo el hueso quedando una cavidad delimitada “por los extremos de los cartílagos costales y el tejido entre ellos”. Ante esa situación, el cirujano inglés consideró más seguro empaquetar la cavidad mediastinal con gasa estéril durante 48 horas y posteriormente, cerrarla cuando el estado general del paciente había mejorado ligeramente⁵⁴.

La opción que encontró para el cierre fue el empleo de una sutura continua de alambre. Fue una solución efectiva; diez días después de la cirugía la herida tenía buen estado, pero Milton informó en su artículo, que el paciente permanecería al menos otro mes más en cama para obtener una mejor consolidación de la pared⁵⁴. A nuestro criterio, ese cierre de la herida por tercera intención (o cierre primario demorado) puede ser considerado la primera técnica empleada, en la historia de la cirugía, para la síntesis de una ELM, posterior a la pérdida total del esternón; probablemente, se conozca poco acerca del origen de este procedimiento que, aún continúa siendo un verdadero desafío para la cirugía cardíaca contemporánea.

En 1901, Milton repetiría el abordaje para la extracción de un cuerpo extraño alojado en un bronquio⁵⁵. Más de 5 décadas después⁵⁶, se cumplía una profética frase suya⁵⁷, la división longitudinal del esternón se convertiría en la incisión por excelencia para acceder a los compartimientos medio y ántero-superior del mediastino, en especial, durante cirugías cardiovasculares.

Epílogo: A la caza de un error

Insistentemente algunos autores continúan adjudicándole la creación de la ELM al francés Pierre Alfred Duval (24 de junio, 1874 - 7 de febrero, 1941), también en el año 1897^{7,58}. A la luz de los conoci-

mientos actuales, no parecen existir dudas de quién fue realmente el creador de esa incisión e incluso la lógica más simple se opone a la supuesta autoría del galo. A mediados de 1897 Duval cumplió los 23 años, una edad en la que ni siquiera se han culminado habitualmente los estudios de medicina. Aunque no imposible, es poco probable que un abordaje quirúrgico tan osado e innovador para su época haya sido ideado, practicado y publicado por un individuo tan joven. Debe tenerse en cuenta que Milton, tenía 40 años cuando informó su primera incisión esternal, pero su revolucionaria cirugía estuvo antecedita por experimentos en 10 cadáveres humanos y en una cabra⁵⁴.

Por otro lado, curiosamente es una publicación de Duval, de 1907, la que justifica su inadecuada acreditación como autor de la ELM (Le Incision Median Thoracolarotomía: Bull. Et Mem. Soc. De Chir. De Paris, 1907, xxxiii, 15). Se desconoce totalmente por qué se ha pasado por alto la incongruencia en las fechas y no se le ha prestado la debida atención al título del artículo del francés, pero esos misterios pertenecen al siglo XX y se intentará descifrarlos en la siguiente parte de nuestra «historia (des)conocida de las incisiones torácicas».

BIBLIOGRAFÍA

1. Tóth I, Rami-Porta R, Rendeki S, Molnár TF. First Steps in the Management of Pericardial Effusion: Who Was First to Relieve the Pericardial Sac – Larrey or Romero? *World J Surg.* 2013;37(9):2242-5. [DOI]
2. García Ramos JE. Médicos Alemrienses: Romero Francisco (Siglo XVIII-XIX) Precursor de la Cirugía Cardíaca en Armería. [Internet]. 2009 [citado 18 Abr 2020]. Disponible en: <http://highhistoryofmedicine.blogspot.com/2009/12/francisco-romero-ca1870-d1917-precursor.html>
3. Copland J. A Dictionary of Practical Medicine. New York: Harper & Brothers publishers; 1855.
4. Saplacan V, Cuttone F, Massetti M. The Ignored Birth of Cardiac Surgery: The History of the Surgical Treatment of Heart Wounds and Pericardial Effusions. En: Picichè M, Editor. Dawn and Evolution of Cardiac Procedures. Rome: Springer-Verlag; 2013. p. 19-28.
5. Morales Valdés RE, López de la Cruz Y, Romero Sánchez RE, Morales Mato R. La historia (des)conocida de las incisiones torácicas. Primera parte: De la «cirugía divina» a los primeros esfuerzos por acceder a la cavidad pericárdica. *CorSalud* [Internet]. 2021 [citado 18 Abr 2020];13(1):59-67. Disponible en: <http://www.revcorsalud.sld.cu/index.php/cors/article/view/787/1309>
6. Hernández Estefanía R. Ludwig Rehn: las virtudes de un pionero. *Cir Cardio.* 2008;15(2):211-6. [DOI]
7. Asensio JA, Petrone P, Karsidag T, Ramos-Kelly JR, Demiray S, Roldan G, et al. Penetrating cardiac injuries. Complex injuries and difficult challenges. *Ulus Travma Derg.* 2003;9(1):1-16.
8. Antony M. Case of extensive caries of the fifth and sixth ribs, and disorganization of the greater part of the right lobe of lungs, with a description of the operation for the same, &c. *Phil J Med Phys Sciences.* 1823;6:108-18.
9. Park R. I. The Surgery of the Lungs. *Ann Surg.* 1887;5(5):385-400. [DOI]
10. Balleza Guevara AY, Hernández Ramírez C, Silva Pérez K, Pancardo Amador MJ, Loredó Flores J. Incidencia de Traumatismo Torácico en el Área de Urgencias del Hospital Civil de Cd. Madero. *Gaceta Fac Med.* 2014;4(5):7-16.
11. Tarasov VA, Stavrovietskiy VV, Sharov YK, Pobegalov ES, Vinogradova MV. The Peculiarities of Surgery for Advanced Stage IIIB Lung Cancer. En: Massard G, Porhanov VA, Eds. *New Advances in Thoracic Oncology: From the Scientific Evidence to the Optimal Management.* Amsterdam: IOS Press; 2003. URL: <http://docpes.narod.ru/Articles/IIIBLC.pdf>
12. Mitchell R, Angell W, Wuerflein R, Dor V. Simplified lateral chest incision for most thoracotomies other than sternotomy. *Ann Thorac Surg.* 1976; 22(3):284-6. [DOI]
13. Richardson AB, Oliver JC, Colter LS. The Cincinnati Lancet-Clinic: A weekly journal of medicine and surgery. Cincinnati: Henry C. Culbertson; 1891.
14. Hajduczuk ZD, Ferguson DW. Percutaneous balloon pericardiostomy for non-surgical management of recurrent pericardial tamponade: a case report. *Intensive Care Med.* 1991;17(5):299-301. [DOI]
15. Kleinschmidt O. Operaciones en el mediastino. En: Kirschner M, Editor. *Tratado de Técnica Operatoria General y Especial.* Barcelona: Editorial Labor; 1944. p. 704-1036.
16. Tesoriero R. Cardiac Injury. En: Scalea TM, Editor. *The Shock Trauma Manual of Operative.* New York: Springer Science+Business Media; 2015. p. 173-94.
17. Palmer ED. The risks of peroral endoscopy. *U S*

- Armed Forces Med J. 1954;5(7):974-94.
18. Janilionis R, Jagelavičius Ž, Petrik P, Kiškis G, Jovaišas V, Kybartas A, *et al.* Diffuse descending necrotizing mediastinitis: surgical treatment and outcomes in a single-centre series. *Acta Med Litu.* 2013;20(3):117-28.
 19. Grodinsky M. Ludwig's angina, retropharyngeal abscess and other deep abscesses of the head and neck. *JAMA.* 1940;114(1):18-22. [DOI]
 20. Seybold WD, Johnson MA, Leary WV. Perforation of the esophagus; an analysis of 50 cases and an account of experimental studies. *Surg Clin North Am.* 1950;30(4):1155-83. [DOI]
 21. von Hacker V. Injuries of the esophagus. En: von Bergman E, von Bruns P, Mikulicz von Radecki J, Eds. *A system of practical surgery.* New York: Lea Brothers; 1904. p. 26-58.
 22. Kryakvina EV, Martirosyan EA, Chizhova ME. A talented scientist, a masterly physician and a tender-hearted person - V.I. Razumosky (to the 160th anniversary). *Bülleten' Medicinskih Internet-konferencij [Internet].* 2017 [citado 23 Abr 2020];7(6): 979. Disponible en: <https://medconfer.com/files/archive/2017-06/2017-06-35-A-14394.pdf>
 23. Andreev AA, Ostroushko AP. Vasili Ivanovich Razumovsky (to the 160 anniversary since birth). *Vestnik Ėksperimental'noj i Kliničeskoj Hirurgii (Journal of Experimental and Clinical Surgery).* 2017;10(1):87. [DOI]
 24. Snizhko SS. Surgical treatment of patients with perforation of the esophagus with complicated acute purulent mediastinitis. *Pharma Innovation.* 2018;7(12):380-4.
 25. Kovanov VV. *Guide to Operative Surgery and Topographic Anatomy.* Moscú: Meditsina; 1978.
 26. Incisions on the neck for purulent inflammatory processes. Surgical treatment of abscesses and phlegmon of the neck. *Wellnessizdoma [Internet].* 2020 [citado 26 Abr 2020]. Disponible en: <https://wellnessizdoma.ru/en/poyasnichnyj-otdel/razrezy-na-shee-pri-gnoino-vospalitelnyh-processah-operativnoe.html>
 27. Ligation of the carotid artery: General rules. Symptoms of stenosis in different parts of the body, how it is treated and prognosis for life. *Methods of examination of patients [Internet].* Moscú: Ministerio de Salud de Rusia. [citado 28 Abr 2020]. Disponible en: <https://moscmed.ru/en/perevyazka-sonnoi-arterii-obshchie-pravila-simptomov-stenoza-raznyh-otdelah>
 28. Razumovsky V. IV. Total extirpation of goiter (p. 296). *Index of surgical progress. Ann Surg.* 1889; 9(4):294-315.
 29. Kuznetsova NLV. *Method of surgical access in case of injury of pharynx and cervical part of esophagus (Patente).* Rusia; RU2331368C1. 2008.
 30. *Index of surgical progress. Ann Surg.* 1888;8(4): 298-320.
 31. Potarca J. *La chirurgie intramédiastinale postérieure.* Paris: C & N; 1898.
 32. Downey RJ, Bains MS. Open surgical approaches for pulmonary metastasectomy. *Thorac Surg Clin.* 2016;26(1):13-8. [DOI]
 33. De Aquapendente F. *Crisol de la cirugía (Traducido al castellano por Don Pedro González de Godoy).* Madrid: Mercader de Libros (Iván García Infanzón); 1676.
 34. Peck CH. XI. *The Operative Treatment of Heart Wounds: Report of a Case of Wound of the Right Auricle; Suture; Recovery. Tabulation of 158 Cases of Sutured Heart Wounds.* *Ann Surg.* 1909; 50(1):100-34. [DOI]
 35. Dalton HC. III. *Report of a Case of Stab-Wound of the Pericardium, Terminating in Recovery after Resection of a Rib and Suture of the Pericardium.* *Ann Surg.* 1895;21(2):147-52. [DOI]
 36. Buckler H. *Doctor Dan. Pioneer in American surgery.* Boston: Little, Brown and Company; 1954.
 37. Hall KV. *The History of Thoracic Surgery in Norway up to 1985.* En: Haffner J, Gerner T, Jakobsen A, Eds. *Surgery in Norway: A Comprehensive Review at the 100-year Jubilee of The Norwegian Surgical Society 1911-2011.* Oslo: The Norwegian Surgical Association; 2011. p. 181-4.
 38. Ware MW. *Surgery of the Heart.* *Ann Surg.* 1899; 30(4):518-29.
 39. Elsberg CA. *An experimental investigation of the treatment of wounds of the heart by means of suture of the heart muscle.* *J Exp Med.* 1899;4(5-6):479-520. [DOI]
 40. Stewart FT. VI. *Five Cases of Suture of the Heart.* *Ann Surg.* 1913;58(1):67-85. [DOI]
 41. Pillgram-Larsen J. *Traumatology.* En: Haffner J, Gerner T, Jakobsen A, Eds. *Surgery in Norway: A Comprehensive Review at the 100-year Jubilee of The Norwegian Surgical Society 1911-2011.* Oslo: The Norwegian Surgical Association; 2011. p. 84-93.
 42. Alexi-Meskishvili V, Böttcher W. *Suturing of penetrating wounds to the heart in the nineteenth century: the beginnings of heart surgery.* *Ann Thorac Surg.* 2011;92(5):1926-31. [DOI]

43. Morales Valdés RE, López-de la Cruz Y, Morales Mato R. Toracotomía axilar vertical posterior extendida. *CorSalud* [Internet]. 2019 [citado 30 Abr 2020];11(3):219-24. Disponible en: <http://www.revcorsalud.sld.cu/index.php/cors/article/view/489/914>
44. Hurtado Hoyo E. Toracotomías axilares. Buenos Aires: Sánchez Teruelo Editor; 1984.
45. Fowler GR. A case of thoracoplasty for the removal of a large cicatricial fibrous growth from the interior of the chest, the result of an old empyema. *Medical Record*. 1893;44(27):838-9.
46. Coxe JR. An inquiry into the Claims of Doctor William Harvey to the discovery of the circulation of the blood; with a more equitable retrospect of that event. Philadelphia: C. Sherman & Co.; 1834.
47. Raffensperger JG. *Children's Surgery: A Worldwide History*. North Carolina: McFarland & Company; 2012.
48. Cooper S. *A Dictionary of Practical Surgery: Comprehending all the most interesting improvements, from the earliest times down to the present period; An account of the instruments and remedies employed in surgery; The etymology and signification of the principal terms; and numerous references to ancient and modern works, forming a catalogue of surgical literature, arranged according to subjects*. 7^a Ed. London: Longman, Orme & Co.; 1838.
49. Nutton V. *Principles of Anatomy according to the opinion of Galen by Johann Guinter and Andreas Vesalius*. New York: Routledge; 2017.
50. Clinical Society of London. *Transactions of Clinical Society of London*. Volumen 6. London: Longmans, Green and Co.; 1873.
51. Trousseau A. *Lectures on Clinical Medicine, Delivered at the Hôtel-Dieu, Paris*. Vol. 3. Philadelphia: Lindsay & Blakiston; 1870.
52. López-de la Cruz Y, Pedraza-González C, Quintero-Fleites YF, Mirabal-Rodríguez R, Bermúdez-Yera GJ, Allende-González A, *et al*. Primer separador retráctil de pulmón para facilitar la disección extrapleurales de la arteria torácica interna. *CorSalud* [Internet]. 2019 [citado 4 May 2020]; 11(3):211-8. Disponible en: <http://www.revcorsalud.sld.cu/index.php/cors/article/view/488/913>
53. López de la Cruz Y. A brief comment on the past and present of surgical treatment of cardiac wounds. *J Card Surg*. 2020;35(11):3253. [DOI]
54. Milton H. Mediastinal surgery. *Lancet*. 1897;149(3839):872-5. [DOI]
55. Milton H. Removal of a foreign body from the bronchus by intrathoracic tracheotomy. *Lancet*. 1901;157(4039):242-4. [DOI]
56. Dalton ML, Connally SR, Sealy WC. Julian's reintroduction of Milton's operation. *Ann Thorac Surg*. 1992;53(3):532-3. [DOI]
57. Baillot R, Cloutier D. Progress and Milestones in the Treatment of Deep Sternal Wound Infections. En: Picichè M, Editor. *Dawn and Evolution of Cardiac Procedures: Research Avenues in Cardiac Surgery and Interventional Cardiology*. Milán: Springer-Verlag; 2013. p. 273-84. [DOI]
58. Nicol AJ, Navsaria PH, Kahn D. History of cardiac trauma surgery. *SA J Contin Med Educ* [Internet]. 2013 [citado 7 May 2020];31(6):206-9. Disponible en: <http://cmej.org.za/index.php/cmej/article/view/2756/2977>